ISSN 1829-006X

ВЕСТНИК

СТОМАТОЛОГИИ И ЧЕЛЮСТНО-ЛИЦЕВОЙ ХИРУРГИИ



Научно-практический журнал
том 17, вып. 3

Журнал включен в реестр научных периодических изданий Высшей аттестационной комиссии Республики Армения и в базу данных Российского индекса научного цитирования (РИНЦ)

2020

ISSN 1829-006X

ԲԱՆԲԵՐ

ՍՏՈՄԱՏՈԼՈԳԻԱՅԻ ԵՎ ԴԻՄԱԾՆՈՏԱՅԻՆ ՎԻՐԱԲՈՒԺՈՒԹՅԱՆ



Գիտագործնական հանդես
հատոր 17, № 3

2020

DPH-dental

ВЕСТНИК СТОМАТОЛОГИИ И ЧЕЛЮСТНО-ЛИЦЕВОЙ ХИРУРГИИ
Главный редактор – Андриасян Л.Г.
Зам. главного редактора – Татинцян В.Г.
Ответственный секретарь – Дадурян П.А.
Редакционный совет
Даштоян Т.М., Калантарян Г.С., Шукурян А.К.

Редакционная коллегия: ***Азнаурян В.А.*** *(Армения),* ***Акопян Г.В.*** *(Армения),* ***Арутюнян А.Г.*** *(Армения),* ***Бабаян К.Р.*** *(Армения),* ***Бакалян В.Л.*** *(Армения),* ***Бреши Л.*** *(Италия),* ***Вадачкория З.О.*** *(Грузия),* ***Григорян Л.А.*** *(Россия),* ***Киракосян В.П.*** *(Армения),* ***Кузьмина Э.М.*** *(Россия),* ***Лалаян К.В.*** *(Армения),* ***Лусинян Н.А.*** *(Армения),* ***Малаян А.С.*** *(Армения),* ***Маркарян М.М.*** *(Армения),* ***Погосян Ю.М.*** *(Армения),* ***Рабинович И.М.*** *(Россия),* ***Радлинский С.В.*** *(Украина),* ***Румянцев В.А.*** *(Россия),* ***Тер-Погосян Г.Ю.*** *(Армения),* ***Терехова Т.Н.*** *(Беларусь)*

Учредитель: "DPH Dental" Ltd.
Информационная поддержка: *Союз армянских стоматологов, Клуб стоматологов Армении "Шайн", Ереванский государственный медицинский университет, Армянский медицинский институт*
Адрес редакции: *375025 РА, Ереван, ул. Гераци 5,* ***Тел:*** *(37410) 56-94-14, (37493) 94-44-40,*
Website*: www.adu.am,,* ***E-mail:*** *stomjour@mail.ru*

ԲԱՆԲԵՐ ՍՏՈՄԱՏՈԼՈԳԻԱՅԻ ԵՎ ԴԻՄԱԾՆՈՏԱՅԻՆ ՎԻՐԱԲՈՒԺՈՒԹՅԱՆ
Գլխավոր խմբագիր՝ Անդրիասյան Լ.Հ.
Գլխ. խմբագրի տեղակալ՝ Տատինցյան Վ.Գ.
Պատասխանատու քարտուղար՝ Դադուրյան Պ.Հ.
Խմբագրական խորհուրդ՝
Դաշտոյան Թ.Մ., Քալանթարյան Գ.Ս., Շուքուրյան Ա.Կ.,

Խմբագրական կոլեգիա՝ ***Ազնաուրյան Վ.Ա.*** */Հայաստան/,* ***Հակոբյան Գ.Վ.*** */Հայաստան/,* ***Հարությունյան Ա.Գ.*** */Հայաստան/,* ***Բաբայան Կ.Ռ.*** */Հայաստան/,* ***Բակալյան Վ.Լ.*** */Հայաստան/,* ***Բրեշի Լ.****/Իտալիա/,* ***Վադաչկորիա Զ.Օ.****/Վրաստան/,* ***Գրիգորյան Լ.Ա.****/Ռուսաստան/,* ***Կիրակոսյան Վ.Պ.****/Հայաստան/,* ***Կուզմինա Է.Մ.****/Ռուսաստան/,* ***Լալայան Կ.Վ.*** */Հայաստան/,* ***Լուսինյան Ն.Ա.****/Հայաստան/,* ***Մալայան Ա.Ս.****/Հայաստան/,* ***Մարգարյան Մ.Մ.****/Հայաստան/,* ***Պողոսյան Յու.Մ.****/Հայաստան/,* ***Ռաբինովիչ Ի.Մ.*** */Ռուսաստան/,* ***Ռադլինսկի Ս.Վ.*** */Ուկրաինա/,* ***Ռումյանցև Վ.Ա.****/Ռուսաստան/,* ***Տեր-Պողոսյան Հ.Յու.*** */Հայաստան/,* ***Տերեխովա Տ.Ն.****/Բելառուս/*

Հիմնադիր՝ *"DPH Dental" Ltd.*
Տեղեկատվական աջակցություն՝ *Հայ ստոմատոլոգների միություն, Հայաստանի ստոմատոլոգների «Շայն» ակումբ, Երևանի պետական բժշկական համալսարան, Հայկական բժշկական ինստիտուտ*
Խմբագրության հասցեն՝ *375025 ՀՀ, Երևան, Հերացու 5,* ***Հեռ.*** */37410/ 56-94-14, /37493/ 94-44-40,*
Website*: www.adu.am,,* ***E-mail:*** *stomjour@mail.ru*

BULLETIN OF STOMATOLOGY AND MAXILLO-FACIAL SURGERY
Editor-in-chief – Andriasyan L.H.
Vice-editor – Tatintsyan V.G.
Responsible secretary – Daduryan P.H.
Editorial council:
Dashtoyan T.M., Kalantaryan G.S., Shukuryan A.K.

Editorial board: ***Aznauryan V.A.*** *(Armenia),* ***Hakobyan G.V.*** *(Armenia),* ***Harutyunyan A.G.*** *(Armenia),* ***Babayan K.R.*** *(Armenia),* ***Bakalyan V.L.*** *(Armenia),* ***Breschi L.*** *(Italy),* ***Vadachkoria Z.O.*** *(Georgia),* ***Grigoryan L.A.*** *(Russia),* ***Kirakosyan V.P.*** *(Armenia),* ***Kuzmina E.M.*** *(Russia),* ***Lalayan K.V.*** *(Armenia),* ***Lusinyan N.A.*** *(Armenia),* ***Malayan A.S.*** *(Armenia),* ***Margaryan M.M.*** *(Armenia),* ***Poghosyan Yu.M.*** *(Armenia),* ***Rabinovich I.A.*** *(Russia),* ***Radlinsky S.V.*** *(Ukraine),* ***Rumyantsev V.A.*** *(Russia),* ***Ter-Poghosyan H.Yu.*** *(Armenia),* ***Terekhova T.N.*** *(Belarus)*

Founder: *"DPH Dental" Ltd.*
Information support: *Armenian Dentists Union, "Shine" club of Armenian stomatiologists, Yerevan State Medical University, Armenian Medical Institute*
Adress: *375025 RA, Yerevan, 5 Heratsi str.* ***Phone:*** *(37410) 56-94-14, (37493) 94-44-40,*
Website*: www.adu.am,* ***E-mail:*** *stomjour@mail.ru*

Перепечатка публикаций, помещенных в журнале допускается по соглосованию с редакцией. Ссылка на журнал объязательна. Авторы публикаций и рекламодатели полностью отвечают за предоставленный материал.

Պարօդոնտի կլինիկական կարգավիճակն ու ինտեգրալային լեյկոցիտային ինդեքսները քրոնիկ սրտային անբավարարությամբ հիվանդների մոտ

[1]Համբարձումյան Ս.Գ., [2]Անդրիասյան Լ.Հ., [3]Մանուկյան Մ.Ջ.,
[1]Տատինցյան Վ.Գ., [4]Մուրադյան Լ.Կ.
[1]Երևանի Մ. Հերացու անվան պետական բժշկական համալսարանի թերապևտիկ ստոմատոլոգիայի ամբիոն,
[2]Հայկական բժշկական ինստիտուտի ստոմատոլոգիայի ամբիոն,
[3]«Աստղիկ» բժշկական կենտրոնի լաբորատորիա,,
[4]ՀՀ ԱՆ Ս. Ավդալբեկյանի անվան առողջապահության ազգային ինստիտուտի Ընտանեկան ստոմատոլոգիայի գիտագործնական կենտրոն

Վճռորոշ բառեր՝ *պարօդոնտի հիվանդություններ, քրոնիկ սրտային անբավարարություն, էնդոգեն ինտոքսիկացիա, ինտեգրալային լեյկոցիտային ինդեքսներ*

Բազմաթիվ կլինիկա-փորձարարական ու համաճարակաբանական հետազոտությունների արդյունքները վկայում են, որ բերանի խոռոչի հյուսվածքների ու օրգանների տարբեր վարակական հիվանդությունները (հատկապես պարօդոնտի բորբոքային ախտահարումները) ձևավորում են այսպես կոչված «քրոնիկական վարակի օդօնտոգեն օջախներ», որոնք ռիսկի գործոններ են հանդիսանում մի շարք համակարգային հիվանդությունների առաջացման կամ դրանց կլինիկական ընթացքի վատթարացման համար [Akshata K., et. al. 2012; Párkányi L., et. al. 2018]՝ այդ թվում քրոնիկ սրտային անբավարարության համար [Reynolds M. 2000; Fröhlich H., et. al. 2016; Sanz M., et. al. 2020]: Քրոնիկական վարակի օջախների ազդեցությամբ պայմանավորված էնդոգեն ինտոքսիկացիայի ախտորոշման խնդրում առանձնակի նշանակություն է տրվում այս երևույթի բջջային բաղկացուցչի ինդեքսային գնահատմանը, ինչը սովորաբար իրականացվում է արյան կլինիկական պատկերի տվյալների վերլուծության հիման վրա՝ ինտոքսիկացիայի լեյկոցիտային ինդեքսի, Գ. Դաշտայանցի կորիզային ինդեքսի, լիմֆոցիտ-մոնոցիտային հարաբերակցության ինդեքսի և այլ ցուցանիշների [Банзаракшеев В.Г. 2010; Бурмасова П.И. 2015]:

Հաշվի առնելով վերոնշվածը, մեր կողմից իրականացվել են կլինիկական ու լաբորատոր հետազոտություններ, որոնց նպատակն է եղել ուսումնասիրել ու բացահայտել Էնդոգեն ինտոքսիկացիան բնութագրող արյան որոշ բջջային ցուցանիշների և բերանի խոռոչի քրոնիկական վարակի օջախը բնութագրող ինդեքսների հարաբերակցությունը քրոնիկ սրտային անբավարարությամբ հիվանդների մոտ:

Հետազոտության նյութն ու մեթոդները

Հետաոտությունն իրականացվել է 38-81 տարեկան քրոնիկ սրտային անբավարարությամբ 40 հիվանդների մոտ: Հետազոտությունն իրականացվել է «Աստղիկ» բժշկական կենտրոնի համապատասխան բաժանմունքում: Հետազոտվողների կողմից ստացվել են մասնակցության գրավոր համաձայնություններ: Ընդ որում, հետազոտությունն իրականացվել է հիվանդների ստացիոնար ընդունվելու ու հիմնական հիվանդությունն ախտորոշելու պահին: Հիվանդների ընտրությունը կատարվել է պատահական ընտրության վրա (simple random sampling), իսկ հետազոտությունը կրել է միանվագ (cross-sectional study) ու պիլոտային (pilot study) բնույթ:

Հիվանդների մոտ գնահատվել են ատամների կարիեսի ու դրա բարդությունների առկայությունը, պարօդոնտի հյուսվածքները և բերանի խոռոչում քրոնիկական վարակի օջախի առկայությունը բնութագրող ցուցանիշները, ինչպես նաև էնդոգեն ինտոքսիկացիան բնութագրող ինդեքսային մեծությունները:

Կարիեսի ուսումնասիրման համար որոշվել են հիվանդության տարածվածության ու

ինտենսիվության ցուցանիշները՝ ԿԱՀ (կարիեսով ախտահարված, ատամնալեցված ու հեռացված ատամներ), ԿԻՄ (կարիեսի ինտենսիվության մակարդակը), բարդություններ (պուլպիտ և պերիոդոնտիտ) առկայությունը:

Պարօդոնտի կլինիկական կարգավիճակի գնահատման համար կիրառվել է այդ նպատակին ծառայող ցուցանիշների ստանդարտ լրակազմը, որոնք են լնդային արյունահոսության (ըստ Կյոչկեյի), ատամների շարժունության, ախտաբանական գրպանների խորության (ըստ Կյոչկեյի), լնդերի բորբոքման (PMA ինդեքսն ըստ Պարմայի, GI ինդեքսն ըստ Լոե-Սիլնեսի), բերանի խոռոչի հիգիենայի (OHI-S ինդեքսն ըստ Գրին-Վերմիլյոնի) գնահատման ցուցանիշները: Ընդ որում, ըստ հնարավորինս ցուցանիշները որոշվել են ստորին դիմային 6 ատամների շրջանում:

Բերանի խոռոչի քրոնիկական վարակի օջախը գնահատելու համար կիրառվել է ՍԿԻՑ ինդեքսն ըստ Ն. Յուդինայի և Պ. Լեուսի (ստոմատոլոգիական կարգավիճակի ինտեգրալային ցուցանիշ - ՍԿԻՑ) [Юдина Н.А., Леус П.А. 2010]: Քանի որ այս ինդեքսային գնահատումը ենթադրում է հարգագաթային պերիոդոնտի վիճակի առանձնահատուկ դիտարկում, ապա ԿԱՀ ինդեքսի որոշման ընթացքում մենք կիրառել ենք մի փոքր (սակայն՝ հետազոտության մեթոդաբանությունից ելնելով, բավական էական) առանձնահատկություն, որն է «ատամնալեցված» ու «կարիեսով» ախտահարված ատամներից առանձնացվել ու հաշվարկվել է քրոնիկական պերիոդոնտիտը, որը, միևնույն ժամանակ ներառվել է ԿԱՀ հանրագումարային ինդեքսում:

Էնդոգեն ինտոքսիկացիան բնութագրող արյան որոշ բջջային ցուցանիշների որոշումը կատարվել է հետևյալ ինդեքսների օգնությամբ՝ ինտոքսիկացիայի լեյկոցիտային ինդեքսի (ԻԼԻ՝ ըստ Կալֆ-Կալիֆի), [Кальф-Калиф Я.Я.1941], վերջինիս մոդիֆիկացված ինդեքսի (ԻԼԻմ՝ ըստ Օստրովսկու) [Островский В.К., и соавт. 1983], կորիզային ինդեքսի (ԿԻ՝ ըստ Դաշտայանցի) [Даштаянц Г. А. 1978], ալերգիզացիայի ինդեքսի (ԱԻ), նեյտրոֆիլների ու մոնոցիտների հարաբերակցության ինդեքսի (ՆՄՀԻ), լիմֆոցիտների ու մոնոցիտների հարաբերակցության ինդեքսի (ԼՄՀԻ), լիմֆոցիտ-գրանուլոցիտային ինդեքսի (ԼԳԻ), արյան լեյկոցիտների շեղման ինդեքսի (ԱԼՇԻ), Գարկավիի ինդեքսի (ԳԻ), նեյտրոֆիլների ռեակտիվ պատասխանի ինդեքսի (ՆՌՊ՝ ըստ Խաբիրովի), լիմֆոցիտային ինդեքսի (ԼԻ), լեյկոցիտների ու ԷՆԱ-ի հարաբերակցության ինդեքսի (ԼԷՆԱՀԻ):

Կլինիկական հետազոտությունների արդյունքները վիճակագրորեն մշակվել ու վերլուծվել են Ստյուդենտի եղանակով՝ վարիացիոն շարքերի կազմումով, միջին թվաբանականների (M), միջին թվաբանականների միջին սխալների (m), միջին քառակուսու միջին թվաբանական շեղումների (δ), վարիացիայի գործակցի (Cv), մեդիանայի (Me) հաշվարկով: Վիճակագրական վերլուծությունը կատարվել է SPSS Statistics 17 ծրագրի օգնությամբ:

Հետազոտությունն իրականացվել է ՀՀ ԿԳՆ գիտության պետական կոմիտեի կողմից տրամադրած ֆինանսավորմամբ՝ 18T-1F076 ծածկագրով գիտական թեմայի շրջանակներում:

Հետազոտության արդյունքներն ու քննարկումը

Ատամ-պարօդոնտային համալիրի ախտահարումը ու էնդոգեն ինտոքսիկացիան բնութագրող ինդեքսային մեծություններ ներկայացված են թիվ 1 աղյուսակում:

Նախ նշենք, որ բոլոր հիվանդների մոտ ախտորոշվել է պարօդոնտիտ (թեթև, միջին և ծանր ընթացքի), ինչն մասին են, մասնավորապես, վկայում պարօդոնտալ ինդեքսների արժեքները: Թեև, հարկ է նշել, որ այս ցուցանիշների բոլոր դեպքերում առկա է ընտրանքի ուժեղ փոփոխականություն (Cv>30): Իդեպ, թույլ և միջին փոփոխականությամբ աչքի են ընկել միայն հետազոտվածների տարիքի, լնդային ինդեքսի ու ՍԿԻՑ ցուցանիշների միջին մեծությունները: Ըստ ցուցանիշների ընտրանքի փոփոխականության գնահատումը կարելի է կատարել նաև միջին թվաբանականի և մեդիանայի հարաբերակցության միջոցով: Այսպես, մեր ընտրանքում բացարձակ սիմետրիկ բաշխում նկատվել է միայն ԿԱՀ և ԿԻՄ ինդեքսների պարագայում (միջին թվաբանականներն ու մեդիանաները ունեն նույն արժեքները): Մնացած բոլոր դեպքերում դիտվել է ցուցանիշների ասիմետրիկ բաշխում: Ընդ որում, առավել մեծ ասիմետրիա

Աղյուսակ 1. Ատամ-պարօդոնտային համալիրի ախտահարման ու էնդոգեն ինտոքսիկացիան բնութագրող ինդեքսային մեծությունները

Ցուցանիշը	Բնականոն մեծությունը	M	m	Cv	Me
Տարիքը	-	57,30	±1,51	<20	57,50
Բացակայող ատամների քանակը	0	12,00	1,33	>30	13,00
Պերիոդոնտիտ	0	0,42	±0,16	>30	2,00
OHI-S	0	2,14	±0,14	>30	1,50
GI	0	2,41	±0,11	=30	2,00
PMA	0	2,45	±0,13	>30	1,50
Լնդային արյունահոսություն	0	0,55	±0,12	>30	1,50
Ատամների շարժունություն	0	0,85	±0,13	>30	1,75
Ախտաբանական գրպանների խորություն	0	3,85	±0,29	>30	3,00
ՍԿԻՑ	0	20,75	±0,96	<30	20,00
ԿԱՀ	0	12,50	±1,33	>30	12,50
ԿԻՄ	0	0,22	±0,02	>30	0,22
ԻԼԻ	0,47	1,30	±0,21	>30	0,84
ԻԼԻմ	1,0-1,6	2,35	±0,25	>30	1,90
ԿԻ	մինչև 0,05	0,20	±0,02	>30	0,195
ԱԻ	0,79-1,08	0,79	±0,07	>30	0,82
ՆՄՀԻ	11,83	12,99	±1,12	>30	10,67
ԼՄՀԻ	5,34	4,67	±0,42	>30	4,28
ԼԳԻ	4,56	3,88	±0,31	>30	3,97
ԱԼՇԻ	1,96	2,58	±0,27	>30	2,12
ԳԻ	0,3-0,5	0,45	±0,04	>30	0,42
ՆՌՊ	10,6	8,11	±1,67	>30	5,47
ԼԻ	0,41	0,28	±0,04	>30	0,38
ԼԷՆԱՀԻ	1,87	0,99	±0,19	>30	0,59

M – ցուցիչի միջին մեծությունը, m – միջին թվաբանականի միջին սխալը, Cv – վարիացիայի գործակիցը, Me - մեդիանան

Աղյուսակ 2. Կորելացիայի գործակցի արժեքները ինտեգրալային լեյկոցիտային ու պարօդոնտալ ինդեքսների միջև

Ինտեգրալային լեյկոցիտային ինդեքսները	Պարօդոնտի ինդեքսային ցուցանիշները						
	OHI-S	GI	PMA	ԼԱ	ԱՇ	ԱԳԽ	ՍԿԻՑ
ԻԼԻ	-,257	-,134	-,042	,004	-,164	-,060	-,193
ԻԼԻմ	-,144	-,216	-,159	,017	-,143	-,074	-,234
ԿԻ	,283	,154	-,023	-,116	,043	,134	,187
ԱԻ	,004	-,049	-,186	-,147	-,186	-,173	-,094
ՆՄՀԻ	-,163	-,166	-,118	,070	-,245	-,182	-,315
ԼՄՀԻ	-,166	-,069	-,063	-,002	-,200	-,186	-,216
ԼԳԻ	,024	,030	-,067	-,106	,008	,015	,051
ԱԼՇԻ	-,119	-,221	-,173	-,004	-,146	-,082	-,240
ԳԻ	,066	,044	-,078	-,115	-,020	,023	,048
ՆՌՊ	-,298	-,308	-,267	-,042	-,204	-,170	-,299
ԼԻ	,011	,098	,021	,177	-,149	,154	,010
ԼԷՆԱՀԻ	,101	,172	,165	-,138	,226	,201	,040

դիտվել է պերիոդոնտիտների, հիգիենայի, լնդային արյունահոսության, PMA ինդեքսնե-- րի, ինչպես նաև էնդոգեն ինտոքսիկացիայի ՆՌՊ, ՆՄՀԻ, ԼԵՆԱՀԻ ինդեքսների պարագայում: Մնացած ինդեքսային ցուցանիշները դրսևորել են թույլ ասիմետրիկ բաշխում:

Աղյուսակի տվյալները վկայում են, որ ԿԱՀ ինդեքսը քրոնիկ սրտային անբավարարությամբ հիվանդների մոտ միջին հաշվով կազմել է 12,50, ինչը համապատասխանում է կարիեսի շատ բարձր ինտենսիվությանը (ըստ Առողջապահության համաշխարհային կազմակերպության գնահատման), թեև պետք է նկատել, որ ցուցանիշի նման բարձր արժեքը գլխավորապես պայմանավորված է «Հ» բաղկացուցիչով (հեռացված ատամներ): Իր հերթին, կարիեսի ինտենսիվության մակարդակի (ԿԻՄ) գնահատումը ցույց է տվել, որ այս հիվանդների մոտ արձանագրվում է ցածր մակարդակի կարիես (ԿԻՄ<0,3):

Առանձնահատուկ ուշադրության է արժանի հարգագաթային քրոնիկական ախտահարումների գնահատումը, որը սովորաբար նման հետազոտությունների ընթացքում չի իրականացվում, մինչդեռ այս ախտահարումները հանդիսանում են բերանի խոռոչում քրոնիկական վարակի օջախը բնութագրող հիմնական ցուցանիշներից մեկը, ինչը՝ որպես առանձին բաղկացուցիչ ընդրկված է նաև ՍԿԻՑ ինդեքսի կազմում: Մեր հետազոտությունում այս ցուցանիշը քրոնիկ սրտային անբավարարությամբ հիվանդների մոտ միջին հաշվով կազմել է 0,42 (մեդիանային 2,00 արժեքի պայմաններում):

Քրոնիկ անբավարարությամբ հիվանդների մոտ պարօդոնտի կլինիկական կարգավիճակը բնութագրող ինդեքսային մեծությունները ևս առանձնացել են առավել վատթար արժեքներով, հատկապես լնդերի բորբոքման աստիճանի, պորօդոնտի ախտահարման դեստրուկտիվ փոփոխությունների (ախտաբանական գրպանների խորություն) առումներով:

Ի վերջո, բերանի խոռոչում քրոնիկական վարակի օջախի առկայության գնահատման ինդեքսային մեծությունը (ՍԿԻՑ), որն, ըստ էության, հանդիսանում է նախորդ բոլոր ատամ-պարօդոնտային ինդեքսների հանրագումարը, ցույց է տվել, որ քրոնիկ սրտային անբավարարությամբ հիվանդների բերանային քրոնիկական սեպսիսի ռիսկայնությունը գտնվել է բարձր ռիսկայնության աստիճանի տիրույթում (20,75 միավոր) [Леус П.А. 2009]:

Ինչպես վկայում են թիվ 1 աղյուսակի տվյալները, էնդոգեն ինտոքսիկացիան բնութագրող արյան բջջային ինդեքսային մեծությունների արժեքները ԱԻ և ԳԻ ինդեքսների պարագայում գտնվում են այդ ցուցանիշների բնականոն տիրույթի սահմաններում: Իսկ մնացած ինդեքսները ցուցաբերել են բնականոն մեծություններից ցածր կամ բարձր արժեքներ: Այսպես, ԻԼԻ և ԻԼԻՄ ինդեքսների« որոնք, ի դեպ, դասվում են զուտ ինտոքսիկացիայի ինդեքսների շարքին (Овсянникова Т.В. 2007)), բարձր արժեքները վկայում են բջջային իմունիտետի նկատմամբ իմունիտետի հումորալ օղակի գերակշռման մասին: Բնականոն մեծությունները գերազանցող արժեքներով աչքի են ընկել նաև ինտոքսիկացիան բնութագրող ԿԻ և ԱԼՇԻ ինդեքսները, ինչպես նաև օրգանիզմի ոչ սպեցիֆիկ ռեակտիվականությունն արտահայտող ՆՄՀԻ ինդեքսը: Մասնավորապես, ԱԼՇԻ ինդեքսի բարձր ցուցանիշները, որն արտահայտում է բորբոքային պրոցեսի ակտիվությունը, ցուպիկա- և սեգմենտակորիզավոր նեյտրոֆիլների քանակի ավելացումը, վկայում է իմուն ռեակտիվականության խախտման մասին: Միևնույն երևույթն է բնութագրում նաև ՆՄՀԻ ինդեքսի բարձր միջին ցուցանիշը:

Պետք է նկատել, որ համաձայն որոշ գրական աղբյուրների, ԻԼԻ ինդեքսի բարձր արժեքները բնականոն մեծություններից ցածր ԼԻ ինդեքսի պայմաններում վկայում է հիվանդների մոտ իմունոդեֆիցիտային վիճակի զարգացման մասին (Герунова Л. К., и соавт. 2016), ինչն ակնառու է նաև մեր կողմից իրականացված հետազոտություններում:

Այլ ինդեքսները (ԼՄՀԻ, ԼԳԻ, ՆՌՊ, ԼԻ, ԼԵՆԱՀԻ) ցուցաբերել են բնականոն վիճակից ավելի ցածր արժեքներ: Հատկապես խոսքը վերաբերում է ԼԵՆԱՀԻ ինդեքսին, որի ցածր միջին արժեքը վկայում է հատկապես օրգանիզմում ինֆեկցիոն ինտոքսիկացիայի առկայության մասին, որի աղբյուր տվյալ դեպքում կարող է հանդիսանալ պարօդոնտի տարածուն բորբոքային ախտաբանությունը: Ինչ վերաբերում է ՆՌՊ ինդեքսին, ապա պետք է նշել, որ այս դեպքում առկա է փոքր-ինչ հակասական պատկեր. վարակական ինտոք-

սիկացիայի առկայության պայմաններում (իսկ այս ինդեքսի տարբեր մեծության բարձր արժեքները վկայում են ինտոքսիկացիայի կոմպենսացված կամ չկոմպենսացված լինելու մասին) սպասելի էր ՆՌՊ ինդեքսի բարձր միջին մեծություն, սակայն մեր հետազոտությունը բացահայտել է հակառակ պատկեր, այն է ՆՌՊ ինդեքսի բնականոն մակարդակից ավելի ցածր միջին մեծություն:

Բավական հետաքրքիր արդյունքներ են արձանագրվել նաև տվյալների կորելացիոն վերլուծության ընթացքում, որն իրականացվել է հետազոտված բոլոր ցուցանիշների միջև: Սակայն, քանի որ հետազոտության տրամաբանությունից բխող և մեզ համար առանցքային հանդիսացող հիմնական ցուցանիշներն են ատամ-պարօդոնտային համալիրում քրոնիկական վարակի օջախը և էնդոգեն ինտոքսիկացիան բնութագրող ցուցանիշներն են, ապա առաջին հերթին ներկայացնենք հենց այս ցուցանիշների միջև կորելացիայի գործակցի մեծությունները (աղյուսակ 2):

Ինչպես վկայում են թիվ 2 աղյուսակի տվյալները, կորելացիոն վերլուծությունը շոշափելի կապեր չի բացահայտել նշված հիվանդների մոտ ինտեգրալային լեյկոցիտային ինդեքսների ու պարօդոնտալ ինդեքսների, ինչպես նաև ՍԿԻՑ ինդեքսի միջև:

Եզրակացություններ

Քրոնիկ անբավարարությամբ հիվանդների մոտ պարօդոնտի կլինիկական կարգավիճակը բնութագրող ինդեքսային մեծությունները առանձնացել են առավել վատթար արժեքներով, հատկապես լնդերի բորբոքման աստիճանի, պորօդոնտի ախտահարման դեստրուկտիվ փոփոխությունների (ախտաբանական գրպանների խորություն) առումներով:

Ինտեգրալային ինդեքսների հետազոտության տվյալների վերլուծությունն իր հերթին թույլ է տալիս եզրակացնելու, որ պարօդոնտի ախտաբանությամբ քրոնիկ սրտային անբավարարությամբ հիվանդների մոտ նկատելի է օրգանիզմի ոչ սպեցիֆիկ ռեակտիվականության որոշակի աճ՝ սպեսիֆիկ իմունիտետի (հատկապես բջջային իմունիտետի) անբավարարության պայմաններում: Միևնույն ժամանակ պետք է նկատել, որ կորելացիոն վերլուծությունը շոշափելի կապեր չի բացահայտել նշված հիվանդների մոտ ինտեգրալային լեյկոցիտային ինդեքսների ու պարօդոնտալ ինդեքսների, ինչպես նաև ՍԿԻՑ ինդեքսի միջև:

Գրականություն

1. Банзаракшеев В.Г. Лейкоцитарные индексы как способ оценки эндогенной интоксикации организма // Бюллетень ВСНЦ СО РАМН, - 2010, - №3 (73), с. 390-391
2. Бурмасова П.И. Сравнительный анализ лейкоцитарных индексов клеточной реактивности у больных язвенной болезнью ДПК в стадии обострения, ремиссии и здоровых людей // Бюллетень медицинских Интернет-конференций (ISSN 2224-6150), 2015. Том 5. № 8, С. 1113-1114,
3. Герунова Л. К., Воронцова А. А. Информативность лейкоцитарных индексов клеточной реактивности лабораторных крыс при острой интоксикаци Аверсектом -2, Актуальные вопросы ветеринарной биологии 2016 №01 (29), 51-53,
4. Даштаянц Г. А. Клиническая гематология. Киев, 1978. - 230 с.,
5. Кальф-Калиф Я.Я. О лейкоцитарном индексе интоксикации и его практическом значении // Врачебное дело, - 1941, - № 1, с. 31-35,
6. Леус П.А. Клиническая индексная оценка стоматологического статуса, - Минск, - 2009, - с. 60,
7. Овсянникова Т.В. Особенности нарушения гемолимфоциркуляции в патогенезе обострения хронического воспалительного процесса органов малого таза у женщин и их коррекции лимфогенными технологиями: Автореф. дис. … доктора мед. наук: Новосибирск, 2007.- 37 с.
8. Островский В.К., Свитич Ю.М., Вебер В.Р. Лейкоцитарный индекс интоксикации при острых гнойных и воспалительных заболеваниях легких// Вестн. хирургии им. И.И.Грекова. - 1983. - Т.131,№11.-С. 21-24.
9. Юдина Н.А., Леус П.А. Новый интегральный показатель стоматологического статуса и его использование в научных исследованиях // Ж. “Институт стоматологии”, - 2010, - “1, - с. 86-87,
10. Akshata K., Ranganath V., Nichani A. Thesis, antithesis, and synthesis in periodontal and systemic interlink. // J. Indian Soc. Periodontol., 2012, 16 (2), 168-173,
11. Fröhlich H., Herrmann K., Franke J., Karimi A., Täger T., Cebola R., Katus H., Zugck C., Frankenstein L. Periodontitis in Chronic Heart Failure, Tex Heart Inst J. 2016 Aug; 43(4): 297–304.
12. Párkányi L., Vályi P., Nagy K., Fráter M. Odontogenic foci and systemic diseases. A review. // Orv. Hetil., 2018, 159 (11), 415-422.
13. Reynolds M. Modifiable risk factors in periodontitis: at the intersection of aging and disease. Periodontol 2000 2014;64 (1):7-19.
14. Sanz M., Marco Del Castillo A., Jepsen S., Gonzalez-Juanatey J., D'Aiuto F., Bouchard P., Chapple I., Dietrich T., Gotsman I., Graziani F., Herrera D.,Loos B., Madianos P., Michel J., Perel P., Pieske B., Shapira L., Shechter M., Tonetti

M., Vlachopoulos C., Wimmer G. Periodontitis and cardiovascular diseases: Consensus report. J Clin Periodontol. 2020 Feb 3. doi: 10.1111/jcpe.13189. [Epub ahead of print]

Клиническое состояние пародонта и интегральные лейкоцитарные индексы у больных с хронической сердечной недостаточностью

Амбарцумян С.Г., Андриасян Л.Г., Манукян М.Дж., Татинцян В.Г., Мурадян Л.К.

Проведены клинические и лабораторные исследования, целью которых было изучение и выявление соотношения индексных показателей, характеризующих эндогенную интоксикацию организма и наличие хронического очага инфекции в полости рта у 40 больных с хронической сердечной недостаточностью. У больных с хронической сердечной недостаточностью отмечены наиболее высокие значений клинических пародонтальных индексов, особенно в случае показателей степени воспаления десен и деструктивных изменений тканей пародонта (глубина пародонтальных карманов). В свою очередь, анализ результатов изучения интегральных лейкоцитарных индексов позволяет заключить, что у больных с хронической сердечной недостаточностью и патологией пародонта выявляется определенное повышение неспецифической реактивности организма на фоне недостаточности специфического иммунитета (особенно клеточного типа). В то же время нужно заметить, что у этих больных корреляционный анализ не выявил существенных связей между интегральными лейкоцитарными индексами, пародонтальными показателями и интегральным показателем стоматологического статуса (ИПСС), характеризующего наличие хронического очага сепсиса в полости рта.

Ключевые слова: болезни пародонта, хроническая сердечная недостаточность, эндогенная интоксикация, интегральные лейкоцитарные индексы

Clinical state of periodontal disease and integral leukocyte indices in patients with chronic heart failure

Hambartsumyan S.G., Andriasyan L.H., Manukyan M.J., Tatintsyan V.G., Muradyan L.K.

Clinical and laboratory studies were carried out, the purpose of which was to study and identify the ratio of index indicators characterizing endogenous intoxication of the body and the presence of a chronic focus of infection in the oral cavity in 40 patients with chronic heart failure. Patients with chronic heart failure showed the highest values of clinical periodontal indices, especially in the case of indicators of the degree of gingival inflammation and destructive changes in periodontal tissues (depth of periodontal pockets). In turn, the analysis of the results of studying the integral leukocyte indices allows us to conclude that in patients with chronic heart failure and periodontal pathology, a certain increase in the nonspecific reactivity of the body is revealed against the background of a lack of specific immunity (especially of the cell type). At the same time, it should be noted that in these patients, the correlation analysis did not reveal significant links between the integral leukocyte indices, periodontal indices and the integral indicator of dental status (IIDS), which characterizes the presence of a chronic focus of sepsis in the oral cavity.

Keywords: periodontal disease, chronic heart failure, endogenous intoxication, integral leukocyte indices

Сдана/Հանձնվել է՝ 22.04.2020
Рецензирована/Գրախոսվել է՝ 23.04.2020
Принята/Ընդունվել է՝ 24.04.2020

Ատամի հեռացումից հետո ատամնաբնի ատրոֆիայի կանխարգելման ժամանակակից եղանակները (գրականության ակնարկ)

Պողոսյան Յու.Մ., Հակոբյան Կ.Ա., Մարգարյան Ա.Ռ.
«Քանաքեռ–Զեյթուն» բ/կ դիմածնոտային վիրաբուժության բաժանմունք

Վճռորոշ բառեր՝ *ատամնաբնի ատրոֆիա, ատրոֆիայի պատճառները, ատրոֆիայի կանխարգելում*

Պարօդոնտի հիվանդությունները, ատամների հարարմատային շրջանի բորբոքային օջախները և ոսկրի տրավման հանդիսանում են ծնոտների ոսկրերի ռեզորբցիայի հիմնական պատճառներից մեկը [28]: Ատամի տրավմատիկ հեռացումը նույնպես ասոցացվում է որպես ոսկրային հյուսվածքի ծավալի լրացուցիչ պակասեցման պատճառ [13]: Ատամի հեռացումից հետո լավացման փուլում ատամնաբնային ելունում տեղի են ունենում ատրոֆիկ գործընթացներ ոսկրի բնականոն ռեմոդելավորման ընթացակարգում: Տվյալ գործընթացն սկսվում է ատամի հեռացումից անմիջապես հետո և կարող է հանգեցնել մինչև 50% ոսկրի սկզբնական ծավալի կորստի առաջին 3 ամիսների ընթացքում [3,16,23]: Ըստ M. Araujo [14] տվյալների, ոսկրային հյուսվածքի կորուստը լայնությունով երեք անգամ գերազանցում է ատամնաբնային ելունի ատրոֆիայի բարձրությանը: F. Van dez Weijden և համահեղինակները [31] նշում են, որ ատամնաբնի հետէքսրակցիոն լավացման ընթացքում ոսկրային հյուսվածքի կորուստը լայնությունով (3,77) ավել է, քան բարձրությունով՝ ինչպես կլինիկորեն, այնպես էլ ռենտգենաբանորեն (1,53): Ատամի կորստից հետո ատամնաբնային ելունի ոսկրի կորուստը շատ դեպքերում սահմանափակում է ատամնային իմպլանտացիայի հնարավորությունները, երկարացնում բուժման ժամկետները և բուժման ծավալը, որովհետև ատամնային իմպլանտացիայի համար անհրաժեշտ է, որ առկա լինի բավարար քանակությամբ ոսկրային հյուսվածք ատամնաբնային ելունի շրջանում:

Հեռացված ատամի ատամնաբնի շրջանում ատրոֆիայի կանխարգելման և ատրոֆիկ գործընթացների նվազեցման նպատակով առաջարկված են ատամնաբնային ելունի կոնսերվացիայի տարբեր եղանակներ (Alveolar ridge preservation-ARP) [17,19,20,22, 27,29,30,32]: Առաջին անգամ ARP եղանակի կիրառումն իրականացվել է XX դարի 80-ական թվականներին, ոսկրային հյուսվածքի ծավալի պահպանումը ատամնաբնի շրջանում իրականացվել է ատամի ռեպլանտացիայի մեթոդի կիրառմամբ: Ատամնաբնում տրանսպլանտացիոն նյութի կիրառումը առաջին անգամ իրականացվել է 1980 թ-ի կեսերին, որպես ռեպլանտացիայի եղանակի այլընտրանք: Ատամը հեռացնելուց հետո ատամնաբնային ելունի ատրոֆիայի նվազումը նման եղանակի կիրառման դեպքում բացատրվում է «Արմատի ռետենցիայի էֆեկտով»: Ատամնաբնի ատրոֆիայի կանխարգելման նպատակով տրանսպլանտատը պետք է լինի որակապես մոտիկ ոսկրին, չունենա անտիգենային ագրեսիա, ինֆեկցման պատճառ չհանդիսանա, ունենա կիրառման հասարակ տեխնոլոգիա, արագ տեղի ունենա բիոտրանսֆորմացիան ոսկրային հյուսվածքի հետ, ապահովի հեմոստատիկ և ցավազրկող էֆեկտ [4]: Որպես տրանսպլանտացիոն նյութեր վերջին 30 տարիների ընթացքում կիրառվել են աուտոտրանսպլանտատներ ոսկրի փոխարինողներ (ալոգեն տրանսպլանտատներ, քսենոգեն տրանսպլանտատներ, ալոպլաստներ), արյունից ստացված աուտոլոգիական նյութեր և բիոակտիվ նյութեր: Ներկայումս ոսկրային հյուսվածքի ծավալի մեծացման նպատակով ատամնաբնային ելունի շրջանում լայնորեն կիրառում են աուտոգեն տրանսպլանտատներ, որպես ոսկե ստանդարտ [15]: Սակայն աուտոգեն ոսկրային տրանսպլանտատի ստացման ծավալը սահմանափակ է, պահանջվում է լրացուցիչ միջա-

մտություն տրանսպլանտատ ստանալու համար, որի հետևանքով երկարում է վիրահատության տևողությունը, մեծանում է հետվիրահատական բարդությունների ռիսկը, որոնք են՝ ինֆեկցիան, արյունահոսությունը, ցավը, այտուցը, անոթների և նյարդերի վնասումը [25]: Պետք է նշել, որ չնայած այն հանգամանքին, որ առաջարկված են ատրոֆիայի կանխարգելման և ատամնաբնային ելունի ոսկրի ծավալի վերականգնման տարբեր եղանակներ, ստացված արդյունքները զգալիորեն մեկը մյուսից տարբերվում են և՛ ծավալային, և՛ որակական առումով [18]: Այսպիսով, առավել էֆեկտիվ մեթոդիկայի ընտրությունը ոսկրային աուգմենտացիայի նպատակով և կայուն հեռավոր արդյունքների ստացումը մինչև օրս մնում է արդիական խնդիր, որը պահանջում է նոր հետազոտությունների իրականացում:

Մ.Ի. Կոբոզևը համահեղինակների հետ [2] ուսումնասիրել է ատամնաբնային ելունի ոսկրի ծավալի պահպանման եղանակ, կիրառելով ոսկրապլաստիկ նյութ, որը պարունակում է անոթների էնդոթելի աճման գործոն (ԱԷԱԳ) (Vascular entothelial growth factor (VEGF)): Ուսումնասիրվել է 15 պացիենտ, ընդամենը հեռացվել է 20 ատամ: Պացիենտները բաժանվել են 2 խմբի՝ հսկիչ և տեստային: Հսկիչ խմբում վերցվել են 8 պացիենտ (10 ատամ), որոնց մոտ իրականացվել է ատամների ատրավմատիկ հեռացում, ատամնաբնի վրա դրվել են մոտիկացնող կարեր: Տեստային խմբում եղել են 7 պացիենտ (10 ատամ), որոնց մոտ ատամը հեռացնելուց հետո, ատամնաբունը աուգմենտացիայի է ենթարկվել օստեոպլաստիկ նյութով: Բոլոր պացիենտները մինչև միջամտության կատարումը հետազոտվել են ՀՏ եղանակով, կատարվել է նաև կլինիկական ֆոտոգրաֆիա:

ՀՏ հետազոտությամբ տեստային խմբում ատամնաբնային ելունի փոփոխությունը ըստ լայնության, կազմել է -2.5±1.2, հսկիչ խմբում -4.5±0.8: Ատամնաբնային ելունի բարձրությունը տեստային խմբում -3.6±1.5: Ինչպես նշում են հեղինակները, անոթների աճի գործոն Saα պարունակող ոսկրապլաստիկ նյութի կիրառման դեպքում պահպանվում են ատամնաբնային ելունի պարամետրերը, խթանվում է ոսկրային հյուսվածքի ձևավորումը:

Ատամների հեռացման հիմնական պատճառը եղել է կարիեսը և նրա բարդությունը 60-80% –ի դեպքերում, 40-20% –ի դեպքերում ատամի հեռացման պատճառ է եղել երկայնակի ճաքը:

Ա.Վ. Սիրակը համահեղինակների հետ [10] մշակել և կլինիկորեն հիմնավորել է ավեոլոպլաստիկայի եղանակ սուր ալվեոլիտի դեպքում: Ուսումնասիրություններ կատարվել են սուր ալվեոլիտով 24-65 տարեկան 149 հիվանդների վրա, որոնցից 87 կին և 62 տղամարդ: Ընդամենը հեռացվել են 178 ատամ: Ալվեոլիտի զարգացման հիմնական պատճառ եղել է սրացման փուլում քրոնիկական պերիօդոնտիտը և ռետենցված ու դիստոպիկ երրորդ աղորիքները: Կախված բուժման եղանակի ընտրությունից, բոլոր հիվանդները բաժանել են 2 խմբի՝ հիմնական 92 հիվանդ (61,7%) և հսկիչ, որոնք կազմել են 57 հիվանդ (38.3%): Հիմնական խմբում միջամտությունը կատարվել է հետևյալ կերպ՝ տեղային ներսփռական անզգայացման տակ մոբիլիզացվել է պատճառ հանդիսացող ատամի ատամնաբունը շրջապատող լորձաթաղանթը, ատամնաբնից ամբողջությամբ հեռացվել են թրոմբի մնացորդները, ատամնաբունը լվացվել է 30% լիդոկայինի հիդրոքլորիդի և 1% դիօքսիդինի լուծույթի 3:1 խառնուրդով, չորացվել է վարակազերծ կոլագենային սպունգով, և լցոնվել է «Կոլլոստ» օստեոպլաստիկ նյութով, որի բաղադրության մեջ մտնում է ապահանքայնացված լիոֆիլիզացված կոլլագին, վերքը ծածկվել է բիոռեզորբցող թաղանթով «Կոլլոստ» և լինկոմիցինով, այնուհետև ատամնաբունը շրջապատող լորձաթաղանթի հետ կարվել է: Հետվիրահատական փուլում կատարվել է լազերոթերապիա «Օպտոդան» սարքով:

Հսկիչ խմբում անզգայացումից և թրոմբի մնացորդների հեռացումից հետո իրականացվել է ատամնաբնի դեղորայքային մշակում և վերջինիս յոդոֆորմ թանզիֆե տուրունդայով վիրախծուծում (հսկիչ խմբի 55%-ի մոտ) կամ «Ալվեոստ» պրեպարատով վիրախծուծում (հսկիչ խմբի 45%-ի մոտ) կատարված հետազոտությունները ցույց են տվել, որ հիմնական խմբի հիվանդների 97,5%-ի մոտ բուժումից հետո արդեն առաջին օրվա վերջում ամբողջությամբ վերացել է ցավային համախտանիշը, հիպերեմիան և այտուցը պատճառ հան-

դիսացող ատամը շրջապատող լորձաթաղանթում զգալիորեն պակասել են: Հսկիչ խմբի մոտ նշված ախտանիշները վերացել են 2,3 ±1,0 օր ուշ, համեմատած հիմնական խմբի: Հիմնական խմբում հաճախումների թիվը կազմել է 3,14, իսկ հսկիչ խմբի մոտ 6,4 ±0,5: Հիվանդության կրկնություն ինչպես հիմնական, այնպես էլ հսկիչ խմբում չի արձանագրվել:

Վերլուծելով 2 տարվա բուժման արդյունքները, հաստատվել է, որ հիմնական խմբում վերին ծնոտի ատամնաբնային ելունի, և ստորին ծնոտի ատամնաբնային ելունի ատրոֆիա չի արձանագրվել: Հսկիչ խմբում ատրոֆիա արձանագրվել է հետազոտվողների 57.6%-ի մոտ, խիստ արտահայտված ատրոֆիա գրանցվել է 40,2%–ի դեպքում, միայն 2,2% հիվանդների մոտ ատրոֆիա չի գրանցվել:

Ելնելով կատարված ուսումնասիրությունների արդյունքներից, հեղինակները նշում են, որ առաջարկված ալվեոպլաստիկայի եղանակը սուր ալվեոլիտի դեպքում բավականին արդյունավետ է համեմատած ընդունված եղանակի: Այն կարելի է կիրառել կլինիկական պրակտիկայում որպես ընտրության եղանակ, քանի որ ունի բարձր արդյունավետություն և ամբողջությամբ հիմնավորված է պրակտիկայում լայն կիրառման համար:

Ն.Ա.Ռեդկոյի և համահեղինակների կողմից [6] խնդիր է դրված եղել վերլուծել ոսկրապլաստիկ նյութերի կիրառման էֆեկտիվությունը ատամի հեռացումից հետո ռեզորբցիայի պակասեցման նպատակով համակարգչային տոմոգրաֆիայի արդյունքների հիման վրա:

Հետազոտություններում մասնակցել են 80 պացիենտներ, որոնք բաժանվել են 4 խմբի: Առաջին խմբում (n=20) ատամները հեռացնելուց հետո օգտագործվել է քսենոգեն ոսկրապլաստիկ նյութ Cerabone (Botiss, Գերմանիա): Երկրորդ խմբի (n=20) մոտ ատամները հեռացնելուց հետո կիրառվել է աուտոպլազմա հարստացված աճի գործոնով (Plasma rich Growth factors): Երրորդ խմբում (n=20) որպես պրեզերվացիոն նյութ օգտագործվել է աուտոգեն ռետենցված ատամի մատրիքս: Չորրորդ խմբում (n=20) կիրառվել է հիդրօքսիապատիտի և լինկոմիցինի հիդրոքլորիդի հիմքի վրա կոլլապան-Լ: Ատամնային իմպլանտներ տեղադրելուց հետո կատարվել է ոսկրային հյուսվածքի ռեզորբցիայի մակարդակի համեմատական գնահատական հորիզոնական և ուղղահայաց ուղղություններով մինչև ատամի հեռացումը, և նախաիմպլանտացիոն ժամանակահատվածում: Հեղինակները նշում են, որ ոսկրային հյուսվածքի ուղղահայաց ռեզորբցիայի ամենաքիչ տվյալներ դիտարկվել է առաջին (Cerabone) և երրորդ խմբերում: Առաջին խմբում մեդիալ ռեզորբցիան եղել է 0,7 մմ-ի սահմաններում (8,54%), ուղղահայաց ուղղությամբ 0,5 մմ (9,45%): Նման ցուցանիշներ նշվում են աուտոլոգիական դենտալ մատրիքսի կիրառման դեպքում: Ատամնաբնի ոսկրի վերտիկալ ռեզորբցիան կազմել է – 0,61 (7,75%), հորիզոնական ռեզորբցիան-0,51 (6,2%): Երկու այլ նյութերի կիրառման դեպքում ոսկրային հյուսվածքի ռեզորբցիան եղել է զգալիորեն բաձր:

Ս.Դ. Լիտվինովի և Ի.Ն. Լեպիլինի [5] կողմից նկարագրվել է ատամի հեռացումից հետո ատամնաբնի կոնսերվացիայի նպատակով «ЛитАр» նյութի կիրառումը: «ЛитАр» ապատիտ կոլագենային նյութը նույնպես օգտագործվում է ոսկրի տարբեր դեֆեկտների լցոնման նպատակով: Նրա օգտագործման դեպքում ալերգիկ ռեակցիա չի դիտարկվում: Այն նպաստում է ոսկրային հյուսվածքի առաջացմանը դեֆեկտի շրջանում: Ալգինատի հիմքի վրա «ЛитАр»-ը կարելի է կիրառել՝ ատամը հեռացնելուց հետո ատամնաբնի ծավալի վերականգնման, ալվեոլիտի կանխարգելման, ոսկրային դեֆեկտում անգիոգենեզի ակտիվացման, ռեգեներացիաի գործընթացի նպաստման նպատակով, բացի դրանից, սինուս-լիֆտինգի, ատամնաբնի կոնսերվացիայի դեպքում կենսաբանական թաղանթի համատեղ կիրառումով, ատամնաբնի ճեղքման դեպքում դատարկ տարածությունը լցնելով ոսկրի ծավալի մեծացման նպատակով:

S.Froum-ը և համահեղինակները [18] հայտնում են, որ 6 ամիս անց 59,5% նորաստեղծ վիտալ ոսկրային հյուսվածքի աճ է նկատվում հեռացված ատամի ատամնաբնում բիոկերամիկայի լցոնման արդյունքում:

Մ.Ի.Կոբոզևը համահեղինակների հետ [1] 10 պացիենտների մոտ ընդհանուր հաշվով հեռացրել են 15 ատամ միաժամանակյա, 8 ատամնաբունը լցրել են BioOss Collagene (հիմնական խումբ), հսկիչ խմբի մոտ (5 պացիենտ

7 ատամ) իրականացվել է ատամի ատրավմատիկ հեռացում և ատամնանաբնի վրա դրվել է մոտիկացնող կարեր: Մինչև ատամների հեռացումը կատարվել է բոլոր պացիենտների հեռացվող ատամների ՀՏ հետազոտություն: Կրկնակի ՀՏ հետազոտություն իրականացվել է երկրորդ անգամ՝ չորս ամիս անց: Կատարվել է նաև բուժման փուլերի ֆոտոնկարահանում:

Ըստ ստացված ՀՏ տվյալների, լայնությամբ ոսկրային հյուսվածքի պակասումը կազմել է -2,3±13 հիմնական խմբում, -4.8±1.1 հսկիչ խմբում: Ատամնաբնային ելունի չափերի փոփոխությունը ըստ բարձրության հիմնական խմբում կազմել է -0,7±1,4, հսկիչ խմբում -3,6±1,5: Ըստ հեղինակների եզրակացության, BioOss Collagene–ն նպաստում է ատամնաբնային ելունի ոսկրային հյուսվածքի պահպանմանը, և նպաստավոր պայմաններ է ապահովում ատամնային իմպլանտացիայի համար:

M. Pranskunas և համահեղինակների կողմից [26] կատարվել է առկա գրականության վերլուծություն՝ ատամի հեռացումից հետո ատամնաբնի պահպանման նպատակով ցողունային բջիջների և աճի գործոնների կիրառման արդյունավետության վերաբերյալ: Ստացված արդյունքները ցույց են տվել, որ ատամնաբնային ելունի պահպանման նպատակով ցողունային բջիջների և աճի գործոնների կիրառումը ապագայում կարող է հանդիսանալ որպես խոստումնալից մեթոդ: Անհրաժեշտ է իրականացնել հետազոտություններ ցողունային բջիջների ընտրության նպատակով, ինչպես նաև բիոակտիվ մոլեկուլների քանակի և ներմուծման ուղիների ուղղությամբ:

E. Minetti և համահեղինակների կողմից [24] իրականացվել է հետազոտություն ատամի հեռացումից հետո ատամնաբնի պահպանման նպատակով աուտոգեն ատամնային տրանսպլանտատների և խոզի պերիկարդից ստացված կոլագենային թաղանթի կիրառման արդյունավետությունը որոշելու նպատակով: Հետազոտության արդյունքները ցույց են տվել, որ բավական մեծ քանակությամբ նոր առաջացած ոսկրային հյուսվածք է հայտնաբերվում մնացորդային տրանսպլանտատի շուրջ, ինչը խոսում է այն մասին, որ աուտոգեն ատամնային տրանսպլանտատները ապագայում կարող են օգտագործվել որպես հայտնի տրանսպլանտացիոն նյութերի փոխարինող միջոց: Սակայն մեթոդի արդյունավետությունը ճիշտ գնահատելու համար դեռ անհրաժեշտ են իրականացնել հետազոտություններ:

V.S.Kattimani և համահեղինակները [21] հետազոտություն են իրականացրել ատամի հեռացումից հետո ատամնաբնի պահպանման նպատակով ձվի կեղևից ստացված նանոհիդրոքսիապատիտի և թրոմբոցիտներով հարուստ ֆիբրինի կիրառման արդյունավետությունը որոշելու նպատակով: Հեղինակների կողմից ատամի հեռացումից հետո ատամնաբունը լցվել է ձվի կեղևից ստացված նանոհիդրօքսիապատիտով, իսկ ատամնաբունը ծածկվել է թրոմբոցիտներով հարուստ ֆիբրինով, որը ֆիքսել են կարի միջոցով: Ստացված արդյունքները ցույց են տվել, որ նանոհիդրօքսիապատիտի և թրոմբոցիտներով հարուստ ֆիբրինի օգտագործումը նպաստում է լավացման գործընթացներին և ապահովում է բարձր որակի ոսկրի առաջացումը՝ պահպանելով ատամնաբունը: Նկարագրված մեթոդը չի պահանջում վերքի առաջնային փակում, ինչը նպաստում է կերատինիզացված լնդի ծավալի պահպանմանը:

Դ.Ա. Տրունինը համահեղինակների հետ [11] փորձարարական հետազոտություններ է կատարել ռուսական շինշիլա ցեղատեսակի ճագարների վրա: Ճագարները բաժանվել են 3 խմբի՝ ամեն խմբում ներառելով 5 ճագար: Հսկիչ խմբում ատրավմատիկ հեռացվել է ստորին ծնոտի շրջանում առաջին փոքր աղորիքը, որից հետո ատամնաբունը կարվել է, վերքը լավացել է առաջնային ձգումով:

Առաջին հիմնական խմբում, ատամը հեռացնելուց հետո, ատամնաբունը անմիջապես հետո լցոնվել է ապահանքայնացված սպոնգիոզ «Լիոպլաստ» նյութով, աուգմենտացիայի շրջանը ծածկվել է «Կոլլոստ» կոլագենային թաղանթով, վերքը կարվել է: Կարերը հեռացվել են վիրահատությունից հետո 10-րդ օրը: Երկրորդ հիմնական խմբում ատամը հեռացնելուց հետո 10-րդ օրը ատամնաբունը լցոնվել է թրոմբոցիտներով հարուստ աճի գործոնով աուտոպլազմայով: Ճագար-

ների ատամը հեռացնելուց հետո առաջին 7 օրերի ընթացքում տրվել է փափուկ սնունդ: Բոլոր խմբերի ճագարներին կատարվել է 3D տոմոգրաֆիա:

Ռենտգենաբանական հետազոտությամբ հաստատվել է, որ վիրահատությունից 3 ամիս անց հեռացված ատամի ատամնաբնում ձևավորվում է լիաժեք ոսկոր, հիմնական խմբում 90.1%, 77.7%, իսկ հսկիչ խմբում 46%:

Ե.Վ. Շետինին և համահեղինակները [12] ուսումնասիրվել են «Տախոկոմբ»-ի ազդեցությունը փորձարարական հետազոտություններում հեռացված ատամի ատամնաբնի լավացման առանձնահատկությունները:

«Տախոկոմբ»–ը («Nycomed»,Ավստրիա) իրենից ներկայացնում է սպեցիֆիկ արյուն կանգնեցնող և հակաբորբոքային միջոց, որը պարունակում է հակաբակտերիալ կոմպոնենտ (մետրոնիդազոլ), խտացված ֆիբրինոգեն, թրոմբին՝ ինչպես նաև կոլագեն և կալցիումի սուլֆատ: Վերջինս դրական է ազդում օստեոգենեզի գործընթացի վրա [7,8,9]:

Հետազոտությունները կատարվել են 42 սպիտակ արու Վիստար տեսակի առնետների վրա: Հետազոտության արդյունքները ցույց են տվել, որ առնետների ստորին ծնոտի հեռացված կտրիչ ատամների ատամնաբնում «Տախոկոմբ» լցնելու դեպքում բարձրանում է շարակցական հյուսվածքի և ոսկրածուծի բջջային էլեմենտների պրոլիֆերատիվ ակտիվությունը: Ոսկրագոյացման գործընթացն այդ դեպքում ընթանում է երկու ուղղությամբ՝ պերիֆերիայից դեպի կենտրոն՝ ի հաշիվ սպունգանման ոսկրի օստեոբլաստների պրոլիֆերացիայի և ատամանաբնի կենտրոնական հատվածից դեպի պերիֆերիա նորաստեղծ ոսկրային տրաբեկուլաների և փուխր թելավոր շարակցական հյուսվածքի և «օջախային» օստեոգենեզի հատվածների հաշվին «Տախոկոմբ»-ի ֆրագմենտների անմիջական հարևանությամբ: Ընդ որում, «Տախոկոմբ» կիրառված խմբում (հիմնական խումբ) 21 առնետի հեռացված ատամի ատամնաբնի կառուցվածքում գերակշռում է հասուն սպունգանման ոսկրի պատկերը համեմատած հսկիչ խմբի (21 կենդանի) առնետի:

Այսպիսով, հիմնվելով տարբեր հեղինակների կողմից կիրառված տարբեր մեթոդների ժամանակ իրականացված ռենտգենաբանական, կլինիկական և հյուսվածքաբանական հետազոտությունների վրա կարող ենք եզրակացնել, որ առաջարկված մեթոդները նվազեցնում են ատամնաբնի ռեզորբցիան ատամի հեռացումից հետո համեմատած միայն հեռացման դեպքերի հետ:

Ուսումնասիրելով գրականությունում նկարագրված ատամնաբնի պահպանման տարբեր մեթոդները գալիս ենք այն եզրակացության, որ հնարավոր չէ խորհուրդ տալ որևէ մեկ առանձնահատուկ տեխնիկա և/կամ նյութ ավելի լավ արդյունք ստանալու նպատակով: Մի քանի հետազոտություններում, որտեղ համեմատվում են թաղանթներ կիրառելու կամ չկիրառելու հարցը, կարելի է եզրակացնել, որ թաղանթի կիրառումը թույլ է տալիս ավելի լավ արդյունքներ ստանալ: Նաև քիչ ինֆորմացիա է առկա ատամնաբնի պահպանման ժամանակ օգտագործվող փափուկ հյուսվածքային տրանսպլանտատների առավելության վերաբերյալ:

Գրականություն

1. Кобозев М.И., Баландина М.А., Мураев А.А. и др., Сохранение объема альвеолярного гребня: анализ результатов по данным конусно-лучевой компьютерной томографии// Журнал научных статей «Здоровье и Образование в XXI веке».// 2016. том. 18. No 1: стр. 84-90.
2. Кобозев М.И., Баландина М.А., Семенова Ю.А. и др. Использование костно-пластического материала, содержащего фактор роста эндотелия сосудов, для сохранения объема альвеолярного гребня после удаления зубов //Журнал научных статей «Здоровье и Образование в XXI веке».// 2016. том. 18. No 1: стр. 116-122.
3. Леонова, Л.Е. Степень атрофии вестибулярной пластинки альвеолы на ранних и поздних сроках после удаления зубов [Текст] / Л.Е. Леонова, Г.А. Павлова, А.В. Попов // Пермский медицинский журнал. – 2015. – Т. XXXII, № 5. – С. 52–56.
4. Литвинов С.Д, Ершов Ю.А. Биоадекватный имплантационный материал на основе коллагенгидроксосолевого композита // Материаловедение. – 2000. – № 7. – С. 34–38.
5. Литвинов С.Д., Лепилин И.Н. Применение материала «ЛитАр» на альгинатной основе для консервации лунки зуба//Вестник медицинского института «РЕАВИЗ»//№ 6, 2017 г, стр.163-170.
6. Редько Н.А., Дробышев А.Ю., Лежнев Д.А. Презервация лунки зуба в предимплантационном периоде: оценка эффективности применения костно-пластических материалов с использованием данных конусно-лучевой компьютерной томографии// Кубанский научный медицинский вестник / Том 26 | № 6 | 70–79
7. Сирак, С. В. Клинико-экспериментальное обоснование применения препарата «Коллост» и

биорезорбируемых мембран «Диплен-Гам» и «Пародонкол» при удалении ретенированных и дистопированных нижних третьих моляров / С. В. Сирак, А. А. Слетов, А. Ш. Алимов, А. Ч. Цховребов, А. В. Федурченко, О. В. Афанасьева // Стоматология. – 2008. – Т. 87, № 2. – С. 10–14.

8. Сирак, С. В. Опыт лечения альвеолита с использованием различных антибактериальных и гемостатических средств / С. В. Сирак, А. А. Слетов, А. Д. Читанава // Дальневосточный медицинский журнал. – 2013. – № 2. – С. 56–58.

9. Сирак С.В., Слетов А.А., Карданова К.Х., Лечение альвеолита с использованием антибактериальных и гемостатических средств// Мед. Вестник кавказа//. No 2: 2011; стр. 42-43.

10. Сирак С.В., Читанава А.Д., Сирак А.Г., Сасина М.А., Альвеолопластика при остром альвеолите// Вестник Смоленской медицинской академии/ . No 2: 2010 стр. 136-138.

11. Трунин Д.А. Тлустенко В.П, Садыков М.И. и др. Рентгенологический контроль регенерации лунки удаленного зуба (экспериментальное исследование). Известия Самарского научного центра Российской академии наук. 2010/.20 (2): 154-159.

12. Щетинин, Е. В. Патофизиологические аспекты регенерации лунки удаленного зуба в эксперименте / Е. В. Щетинин,С. В. Сирак, А. Б. Ходжаян [и др.] // Медицинский вестник Северного Кавказа. -2014. - Т. 9, № 3 (35). - С. 262-265

13. Amler M.H., Johnson P.L., Salman I. (1960) Histological and histochemical investigation of human alveolar socket healing in undisturbed extraction wounds // J Am Dent Assoc 61:47—58/

14. Araújo M, Linder E, Lindhe J (2009) Effect of a xenograft on early bone formation in extraction sockets: an experimental study in dog. Clin Oral Implants Res 20:1—6.

15. Blokhuis, T.J.; Arts, J.J. Bioactive and osteoinductive bone graft substitutes: Definitions, facts and myths. Injury 2011, №42, P.26–29

16. Cardaropoli G., Araújo M., Lindhe J. (2003) Dynamics of bone tissue formation in tooth extraction sites. An experimental study in dogs // J Clin Periodontol 30:809—818.

17. Esposito, M.; Grusovin, M.G.; Kwan, S.; Worthington, H.V.; Coulthard, P. Interventions for replacing missing teeth: Bone augmentation techniques for dental implant treatment. Cochrane Database Syst. Rev. 2008. № 16,

18. Froum S., Cho S.C., Rosenberg E., Rohrer M., Tarnow D. (2002) Histological comparison of healing extraction sockets implanted with bioactive glass or demineralized freeze-dried bone allograft: a pilot study // J Periodontol 73:94—102.

19. Ghanaati et al.: Implantation of silicon dioxide-based nanocrystalline hydroxyapatite and pure phase betatricalciumphosphate bone substitute granules in caprine muscle tissue does not induce new bone formation. Head & Face Medicine 2013, 9:1.

20. Horváth A, Mardas N, Mezzomo LA, Needleman IG, Donos N. Alveolar ridge preservation. A systematic review. Clin Oral Investig. 2013 Mar;17(2):341-63.

21. Kattimani VS, Lingamaneni KP, Kreedapathi GE, Kattappagari KK. Socket preservation using eggshell-derived nanohydroxyapatite with platelet-rich fibrin as a barrier membrane: a new technique. *J Korean Assoc Oral Maxillofac Surg*. 2019;45(6):332-342.

22. . Mardas N., Chadha V., Donos N. (2010) Alveolar ridge preservation with guided bone regeneration and a synthetic bone substitute or a bovine-derived xenograft: a randomized, controlled clinical trial // Clin Oral Implants Res 21:688—698.

23. Mardas N., D'Aiuto F., Mezzomo L., Arzoumanidi M., Donos N. (2011) Radiographic alveolar bone changes following ridge preservation with two different biomaterials // Clin Oral Implants Res 22:416—423.

24. Minetti, Elio et al. "Alveolar Socket Preservation with Different Autologous Graft Materials: Preliminary Results of a Multicenter Pilot Study in Human." *Materials (Basel, Switzerland)* vol. 13,5 1153. 5 Mar. 2020,

25. Nkenke, E.; Weisbach, V.; Winckler, E.; Kessler, P.; Schultze-Mosgau, S.; Wiltfang, J.; Neukam, F.W. Morbidity of harvesting of bone grafts from the iliac crest for preprosthetic augmentation procedures: A prospective study. Int. J. Oral Maxillofac. Surg. 2004, №33, P.157–163.

26. Pranskunas M., Galindo - Moreno P., & Padial - Molina M. (2019). Extraction socket preservation using growth factors and stem cells: A systematic review. J Oral Maxillofac Res, 10(3), e7.

27. Scarano, A.; Degidi, M.; Iezzi, G.; Pecora, G.; Piattelli, M.; Orsini, G.; Caputi, S.; Perrotti, V.; Mangano, C.; Piattelli, A. Maxillary sinus augmentation with different biomaterials: A comparative histologic and histomorphometric study in man. Implant. Dent. 2006. № 15. P.197–207.

28. Schropp L, Wenzel A, Kostopoulos L, Karring T (2003) Bone healing and soft tissue contour changes following single-tooth extraction: a clinical and radiographic 12month prospective study // Int J Periodontics Restor Dent 23:313—323.

29. Sheikh Z, Hamdan N, Ikeda Y, Grynpas M, Ganss B, Glogauer M. Natural graft tissues and synthetic biomaterials for periodontal and alveolar bone reconstructive applications: a review. Biomater Res. 2017; 21: 9.

30. Turhani, D.; Weißenböck, M.; Watzinger, E.; Yerit, K.; Cvikl, B.; Ewers, R.; Thurnher, D. In vitro study of adherent mandibular osteoblast-like cells on carrier materials. Int. J. Oral Maxillofac. Surg. 2005. № 34. P. 543–550.

31. Van der Weijden F., Dell'Acqua F., Slot D.E. Alveolar bone dimensional changes of post-extraction sockets in humans: a systematic review. J Clin Periodontol 2009; 36: 1048—1058

32. Zhou, X.; Zhang, Z.; Li, S.; Bai, Y.; Xu, H. Osteoconduction of different sizes of anorganic bone particles in a model of guided bone regeneration. Br. J. Oral Maxillofac. Surg. 2011. № 49. P.37

Современные методы профилактики атрофии лунки после удаления зуба
(Обзор литературы)

Погосян Ю.М., Акопян.К.А., Маргарян А.Р.

В настоящее время известны множество методов презервации лунки после удаления зуба с целью предупреждения атрофии и ускорения восстановительных процессов. Указано, что существенные различия в результатах в зависимости от применяемых материалов не выявлены.

Ключевые слова: атрофия зубной альвеолы, причины арофии, профилактика атрофии

Contemporary methods of prevention of alveolar ridge atrophy after tooth extraction
(Literature review)

Poghosyan Yu. M., Hakobyan K.A., Margaryan A.R.

Currently, different methods are known for preserving the socket after tooth extraction in order to prevent atrophy and accelerate recovery processes. It is indicated that there were no significant differences in the results depending on the material used.

Keywords: atrophy of the dental alveoli, causes of arophy, prevention of atrophy

Сдана/Հանձնվել է՝ 03.08.2020
Рецензирована/Գրախոսվել է՝ 07.08.2020
Принята/Ընդունվել է՝ 10.08.2020

Շաքարային դիաբետ և պարօդոնտիտ

Ղուկասյան Լ.Ռ.
Երևանի Մխիթար Հերացու անվան պետական բժշկական համալսարան

Վճռորոշ բառեր *՝շաքարային դիաբետ, պարօդոնտիտ*

Շաքարային դիաբետն էնդոկրինոպաթիաների մեջ զբաղեցնում է առաջին տեղը: Շաքարային դիաբետը (ՇԴ) մարդու մահվան երրորդ կամ չորրորդ պատճառն է: Երկրագնդի բնակչության 1-2 տոկոսը տառապում են ՇԴ-ով: ՀԱԿ-ի տվյալների համաձայն մարմնի ավելցուկային զանգված ունեցողների մոտ ՇԴ-ով հիվանդացությունը մեծանում է 5-10 անգամ: Դիաբետի Ամերիկյան ասոցացիայի տվյալներով ԱՄՆ բնակչության 7 տոկոսը տառապում է շաքարային դիաբետով: 2030թ. ՇԴ-ով հիվանդների քանակն աշխարհում կկազմի 336 մլն մարդ: ԱՄՆ-ի սևամորթների ու իսպանալեզու էթնիկ խմբերի ներկայացուցիչների մոտ հիվանդացությունը 1.5-2 անգամ ավելի բարձր է, քան սպիտակամորթների մոտ: Բերված տվյալները վկայում են, որ շաքարային դիաբետը հանդիսանում է լուրջ բժշկագիտական և սոցիալական խնդիր [YSMU, department of pathophysiology, 2018]:

Շաքարային դիաբետն էնդոկրին հիվանդությունների և քրոնիկ նյութափոխանակության խանգարումների խումբ է, որի հիմքում ընկած է ինսուլինի բացարձակ և/կամ հարաբերական անբավարարությունը: Որի արդյունքում առաջանում է հիպերգլիկեմիա՝ արյան մեջ գլյուկոզի մակարդակի կայուն բարձրացում: Մարդու մոտ հիպերգլիկեմիկ վիճակներն ավելի հաճախ են հանդիպում, քան հիպոգլիկեմիկ վիճակները: Հիպերգլիկեմիան ի վերջո ազդում է բոլոր օրգան-համակարգերի վրա, այդ թվում դիմածնոտային, շուրջբերանային հյուսվածքների և պարօդոնտալ հյուսվածքների վրա: Թեև շաքարային դիաբետի և բերանի խոռոչի հիվանդությունների կապը բժշկական գրականության մեջ բազմաթիվ քննարկումների առարկա է հանդիսացել, այնուամենայնիվ այս հիմնախնդիրը պահպանում է իր արդիականությունը [Lalla, E., & Papapanou, P. N., 2011]:

Պարօդոնտիտը քրոնիկ բորբոքային հիվանդություն է, որը սկսվում է լնդի ինֆեկցիոն բորբոքումից, հետագայում պրոցեսի մեջ ընդգրկվում են պարօդոնտի բոլոր կառույցները, աստիճանաբար քայքայվում է պերիօդոնտալ կապանը, զարգանում է ալվեոլյար ոսկրային հյուսվածքի ռեզորբցիա և ի վերջո հանգեցնում ատամների կորստի: Պարօդոնտիտի ախտանիշներից են նաև ատամնալնդային գրպանիկները, լնդային ակոսիկների խորացումը և այլն: Լնդերի բորբոքման դեպքում անգամ թեթև ճնշումից կարող է առաջանալ արյունահոսություն, որը սակայն ամենավտանգավոր կլինիկական նշանը չէ, որ ուշադրություն է գրավում, սակայն դա կարող է լինել պարօդոնտիտի զարգացման ամենավաղ նշանը: Պարօդոնտալ հյուսվածքների բորբոքումը կրում է շարունակական բնույթ [Flemmig, T. F.,1999]:

Կլինիկորեն պարօդօնտալ ախտահարումները կարող են դրսևորվել լնդերի տարբեր աստիճանի կարմրությամբ և այտուցվածությամբ: Նույնիսկ երկարատև հիվանդության ժամանակ լնդային հյուսվածքները կարող են արտաքնապես փոփոխված չլինել՝ նվազագույն այտուցվածությամբ և հիպերեմիայով: Բայց դա չի նշանակում, որ բորբոքումը չի կարող թափանցել ավելի խորը հյուսվածքներ և հանգեցնել ատամնալնդային ամբողջականության խախտման և պարօդոնտալ գրպանիկների ձևավորման [Listgarten, M. A.1986]:

Օրգանիզմի ցանկացած շեղում կարող է իր արտահայտությունն ունենալ բերանի խոռոչում, իսկ ատամնաբուժական պրակտիկայում հանդիպող ամենատարածված քրոնիկ հիվանդություններից մեկը շաքարային դիաբետն է: Բերանի խոռոչի տարբեր տեսակի հիվանդությունների կլինիկական դրսևորումներն ու դրանց պաթոֆիզիոլոգիան հասկանալն կարևոր է ինչպես ստոմատոլոգի, այնպես էլ էնդոկրինոլոգի համար, դիաբետիկների ճիշտ խնամք իրականացնելու համար [Kudiyirickal MG, Pappachan JM., 2015]:

Հայտնաբերվել են բազմաթիվ դեպքեր, երբ դիաբետիկ հիվանդներն ունեն տարբեր բնույթի բերանային ախտահարումներ: Ի տարբերություն շաքարային դիաբետի բերանային այլ դրսևորումների, պարօդոնտի ախտահարումը բավականին քննարկված է: Դա հաստատող ապացույցներից են տարբեր կենդանիների վրա կատարված ուսումնասիրությունների տվյալները, որոնք օգնում են հասկանալ պարօդոնտալ հյուսվածքների ախտահարման պաթոֆիզիոլոգիան, որպես շաքարային դիաբետի բարդություն [Pontes Andersen CC, Flyvbjerg A, Buschard K, Holmstrup P., 2007]:

Ենթադրվում է, որ շաքարային դիաբետը խորացնում է պարօդոնտիտը, ուժեղացված բորբոքային պատասխանի միջոցով: Հավելյալ քանակների դեպքում գլյուկոզը կապի մեջ է մտնում կառուցվածքային և այլ սպիտակուցների հետ: Այս մեխանիզմը ֆերմենտային կարգավորում չունի: AGE-ները (advanced glycation endproduct) կապվում են հատուկ բջջային ընկալիչների RAGE-ների հետ (receptor for AGE), որոնք հայտնաբերված են էնդոթելիալ բջիջների և մոնոցիտների մոտ: Արդյունքում էնդոթելիալ բջիջների վրա առաջանում է անոթային բջիջների ադհեզիոն մոլեկուլ 1, որն իրեն է ձգում մոնոցիտներին դեպի էնդոթելիալ բջիջներ, առաջացնելով բորբոքային պատասխան [Lamster, I. B., Lalla, E., Borgnakke, W. S., & Taylor, G. W. 2008]:

Թե՛ շաքարային դիաբետը, թե՛ պարօդոնտիտը քրոնիկ հիվանդություններ են: Շաքարային դիաբետը պարօդոնտիտի վրա ունի բազմաթիվ անբարենպաստ հետևանքներ, ներառյալ կոլագենային հյուսվածքի ծավալի կրճատում, նեյտրոֆիլների գործառույթների անկում և պարբերական ոչնչացում: Դիաբետիկ բարդությունները հանգեցնում են միկրո- և մակրովասկուլյար խանգարումների: Դիաբետիկ և ոչ դիաբետիկ հիվանդների մոտ, ովքեր ունեն պարօդոնտալ ախտահարումներ, պարօդոնտի միկրոֆլորայի նկատելի տարբերություններ չեն հայտնաբերվել: Քանի որ շաքարային դիաբետի ժամանակ իջնում է լորձաթաղանթի ռեզիստենտականությունը միկրոֆլորայի հանդեպ, զարգանում է պարօդոնտիտ, որի դեպքում տարբեր մեխանիզմներով, այդ թվում և ներգաղթող լեյկոցիտների ազատ ռադիկալներով և լիզոսոմալ պրոտեազներով պարօդոնտալ հյուսվածքներում արագանում են դեստրուկտիվ պրոցեսները, հանգեցնելով պարօդոնտի ոչնչացման ուժեղացմանը [Gurav, A., & Jadhav, V.,2011]: Գրեյսը և նրա կոլլեգաները նշում են, որ պարօդոնտիտը շաքարային դիաբետով հիվանդների շրջանում, բացի ուժեղ բորբոքային պատասխանից, ուժեղացված ապոպտոզը նույնպես կարող է նպաստել պարօդոնտիտի առաջացմանը: Ապոպտոզը կարող է ազդեցություն ունենալ վերքերի վրա, ուշացնելով դրանց վերականգնողական պրոցեսները: [Graves DT, Liu R, Alikhani M, Al-Mashat H, Trackman PC, 2006]:

Ենթադրվում է, որ պարօդոնտում առաջացած բորբոքային պատասխանն իր հերթին մի շարք կենսաբանորեն ակտիվ նյութերի՝ ցիտոկիններ, ուռուցքի նեկրոտիկ գործոն, ինտերլեյկին-6, ինտերլեյկին-1, ազատ ռադիկալներ, մետաղապրոտեազներ, կարճ շղթայով ճարպաթթուներ, որոնք ձերբազատվում են լեյկոցիտների կողմից, կարող են ազդել շաքարային դիաբետի վրա [Tilg H, Moschen AR., 2008]: Հայտնի է, որ ցածր գլիկեմիկ ինդեքսը որոշիչ նշան է հանդիսանում շաքարային դիաբետի ախտորոշման համար: Գիտնականները, որոնք ուսումնասիրում են պարօդոնտիտի ազդեցությունը շաքարային դիաբետի վրա, պարզել են, թե ինչպես է պարօդոնտիտի բուժումը՝ ոչ վիրաբուժական պարօդոնտալ թերապիան, դրական ազդեցություն ունենում գլիկեմիկ ինդեքսի վրա: Նրանք կատարել են յոթ փորձարկումներ, որոնցից չորսում կանոնավոր օգտագործել են հակաբիոտիկներ և չորսից երեքում նկատվել է դրական արդյունք [Taylor GW, Borgnakke WS., 2008]:

Պարօդոնտալ հյուսվածքը տարբերվում է այլ օրգաններից և հյուսվածքներից, պարօդոնտում առկա մշտական միկրոֆլորայի պատճառով: Պաշտպանական, ադապտիվ բնույթի ռեակցիաները կարևոր նշանակություն ունեն պարօդոնտի առողջության պահպանման համար, զգալիորեն փոփոխված են դիաբետիկ հիվանդների մոտ: Սպիտակուցային փոխանակության խանգարման հետևանքով արգելակվում է սպիտակուցների սինթեզը, որի հետևանքով իջնում է օրգանիզմի իմուն ռեակտիվականությունը, քանի որ առաջանում է

հակամարմինների անբավարար սինթեզ: Պատնեշային ֆունկցիան կարևոր նշանակություն ունի տեղային իմունիտետի իրականացման մեջ: Շաքարային դիաբետի ժամանակ թքում առկա լիզոցիմը և A խմբի իմունոգլոբուլինը նույնպես հանգեցնում են իմուն համակարգի ակտիվության նվազմանը: Պրոցեսի քրոնիզացման ընթացքում իմուն հսկողությունը նվազում է, իսկ վնասող ազդեցությունը հզորանում, արդյունքում միկրոֆլորայի ախտածին ազդեցությունը չի վերացվում և պրոցեսը կրում է շարունակական բնույթ [Nassar H, Kantarci A, Van Dyke TE, 2007]:

Պարօդոնտալ ախտանիշներն այժմ համարվում են շաքարային դիաբետի վեցերորդ բարդություն: Կատարվել է հետազոտություն երկրորդ տիպի շաքարային դիաբետի և պարօդոնտիտի ծանրության միջև: Ուսումնասիրվել են երկրորդ տիպի շաքարային դիաբետով 126 հիվանդ կին: Առաջին խմբում ընդգրկված էին 74, իսկ երկրորդ խմբում 52 կին: Պարօդոնտալ պարամետրերն եղել են ատամնափառի ինդեքսը, շաքարային դիաբետի տևողությունը, արյունահոսության աստիճանը, պարօդոնտալ գրպանի խորությունը: Այս պարամետրերն որոշվել են յուրաքանչյուր ատամի չորս մակերեսների վրա՝ մեդիալ, դիստալ, վեստիբուլյար և օրալ: Ուսումնասիրության արդյունքները ցույց են տվել, որ երկու խմբերում էական տարբերություններ չեն նկատվել շաքարային դիաբետի տևողության, ատամնափառի ինդեքսի, արյունահոսության աստիճանի միջև: Սակայն ավելի ցածր գլիկեմիկ ինդեքս ունեցող հիվանդների մոտ առկա էր ավելի բարձր մակարդակ ատամնաքարերի առաջացման և ավելի խորը պարօդոնտալ գրպանիկի, ի տարբերություն կոմպենսացված շաքարային դիաբետով հիվանդների: Այս հետազոտությունից պարզ դարձավ, որ դեկոմպենսացված փուլում գտնվող դիաբետիկ հիվանդներն ավելի մեծ հակվածություն ունեն խորը պարօդոնտալ գրպանիկի և պարօդոնտիտի առաջացման ավելի բարձր հավանականություն [Awartani F,2009]:

Ալվեոլյար ոսկրի ռեզորբցիան պերիօդոնտիտի գլխավոր ախտանիշներից է, որին նպաստում է նաև շաքարային դիաբետը:Քանի որ դիաբետիկների մոտ առկա է հանքային փոխանակության խանգարումներ, ուստի այն չի կարող չանդրադառնալ ալվեոլյար ոսկրի վրա: Ոսկրի ռեզորբցիան սկսվում է օստեոկլաստների միջոցով ոսկրը քայքայելուց, որից հետո օստեոբլաստների միջոցով ներծծվող հատվածներում առաջանում է որոշակի քանակությամբ ոսկր: Շաքարային դիաբետի ժամանակ մեծացած է լինում RANKL(Receptor activator of nuclear factor kappa-B ligand) /օստեոպրոտեգրին(OPG) հարաբերությունը [Wu YY, Xiao E, Graves DT, 2015]: RANK ընկալիչն էքսպրեսվում է օստեոկլաստների նախորդող բջիջների կողմից, RANK-RANKL փոխներգործության արդյունքում ձևավորվում են օստեոկլաստները և ակտիվանում: Իսկ օստեոպրոտեգրին (OPG)-ը, որն արտադրվում է օստեոբլաստների կողմից, մրցակցային ձևով կապվում է RANKL-ի հետ և խանգարում RANK-RANKL փոխներգործությանը [Yamaguchi, M.,2009]: Օստեոկլաստների կուտակմանն ու ակտիվացմանը և օստեոբլաստների ընկճմանը նպաստում են նաև բորբոքման ժամանակ ձերբազատված կենսաբանական ակտիվ նյութերը՝ ՈՒՆԳ(ուռուցքի նեկրոտիկ գործոն), ինտերլեյկին-1, ինտերլեյկին-6 [Wu YY, Xiao E, Graves DT, 2015]:

Հիպերլիպիդեմիան լիպիդների քանակի բարձրացումն է մարդու արյան մեջ, որը մեծացնում է ինչպես պարօդոնտիտի, այնպես էլ շաքարային դիաբետի ռիսկը: Մյուս կողմից, շաքարախտը և պարօդոնտիտը կարող են հանգեցնել հիպերլիպիդեմիայի [Zhou X, Zhang W, Liu X, Zhang W, Li Y., 2014]:

Շաքարային դիաբետին բնորոշ են նաև միկրոանգիոպաթիաները: Անոթային փոփոխությունները, որոնք տեղի են ունենում ցանցաթաղանթում, երիկամներում, կատարվում են նաև պարօդոնտալ հյուսվածքներում: Կայուն հիպերգլիկեմիա ունեցող հիվանդների մոտ տեղի է ունենում օրգանիզմի սպիտակուցների գլիկոլիզացում՝ առաջացնելով գլիկոլիզացման վերջնական արտադրանքներ (AGEs): Գլյուկոզը ներառվում է հեմոգլոբինի, արյան շիճուկի սպիտակուցների մեջ, իսկ նրանցով կոլագենի մեջ: AGE-ների ձևավորում տեղի է ունենում նաև պարօդոնտում, ընդ որում դրանց ավելի շատ քանակություն հայտնաբերվում է դիաբետիկ հիվանդների մոտ: Այս մոլեկուլները կուտակվում են հյուսվածքներում, շնորհիվ իրենց բարձր դիմադրողականության: Ձևափոխված կոլագենը կուտակվում է անոթի պատերում մեծ

քանակությամբ և փոքրացնում անոթի լուսանցքը: Նաև հաստանում է հիմային շերտը և դրա հետևանքով փոփոխման է ենթարկվում թաղանթային փոխանակությունը: Բացի այդ, ձևափոխված կոլագենը խնամակցություն ունի նաև ՅԽԼ-ների հետ, որով նպաստում է աթերոսկլերոտիկ փոփոխությունների առաջացմանը [Mealey, B. L., & Oates, T. W.,2006]:

Այսպիսով դիաբետով հիվանդների մեծ մասն ունենում են պարօդոնտի ախտահարում: Առկա է ուղիղ համեմատական կապ պերիօդոնտի փոփոխությունների զարգացման և շաքարային դիաբետի միջև:

Գրականության ցանկ

1. Lalla, E., & Papapanou, P. N. (2011). Diabetes mellitus and periodontitis: a tale of two common interrelated diseases. *Nature Reviews Endocrinology*, *7*(12), 738.

2. Flemmig, T. F. (1999). Periodontitis. *Annals of Periodontology*, *4*(1), 32-37.

3. Listgarten, M. A. (1986). Pathogenesis of periodontitis. *Journal of clinical periodontology*, *13*(5), 418- 425.

4. Gurav, A., & Jadhav, V. (2011). Periodontitis and risk of diabetes mellitus. *Journal of diabetes*, *3*(1), 21-28

5. Pontes Andersen CC, Flyvbjerg A, Buschard K, Holmstrup P. Relationship between periodontitis and diabetes: lessons from rodent studies. J Periodontol 2007;78(7):1264-1275

6. Lamster, I. B., Lalla, E., Borgnakke, W. S., & Taylor, G. W. (2008). The relationship between oral health and diabetes mellitus. *The Journal of the American Dental Association*, *139*, 19S-24S.

7. Graves DT, Liu R, Alikhani M, Al-Mashat H, Trackman PC. Diabetes-enhanced inflammation and apoptosis: impact on periodontal pathology. J Dent Res 2006;85(1):15-21.

8. Tilg H, Moschen AR. Inflammatory mechanisms in the regulation of insulin resistance. Mol Med 2008;14(3-4):222-231

9. Taylor GW, Borgnakke WS. Periodontal disease: associations with diabetes, glycemic control and complications. Oral Dis 2008;14(3): 191-203

10. Nassar H, Kantarci A, Van Dyke TE. Diabetic periodontitis: a model for activated innate immunity and impaired resolution of inflammation. Periodontol 2000 2007; 43:233–244

11. Taylor, G. W., & Borgnakke, W. S. (2008). Periodontal disease: associations with diabetes, glycemic control and complications. *Oral diseases*, *14*(3), 191-203.

12. Awartani F. Evaluation of the relationship between type 2 diabetes and periodontal disease. Odontostomatol Trop. 2009;32(128):33-39

13. Wu YY, Xiao E, Graves DT. Diabetes mellitus related bone metabolism and periodontal disease. Int J Oral Sci. 2015;7(2):63-72. Published 2015 Jun 26. doi:10.1038/ijos.2015.2

14. Yamaguchi, M. (2009). RANK/RANKL/OPG during orthodontic tooth movement. *Orthodontics & craniofacial research*, *12*(2), 113-119.

15. Kudiyirickal MG, Pappachan JM. Diabetes mellitus and oral health. *Endocrine*. 2015;49(1):27-34. doi:10.1007/s12020-014-0496-3

16. Zhou X, Zhang W, Liu X, Zhang W, Li Y. Interrelationship between diabetes and periodontitis: role of hyperlipidemia. *Arch Oral Biol*. 2015;60(4):667-674. doi:10.1016/j.archoralbio.2014.11.008

17. Mealey, B. L., & Oates, T. W. (2006). Diabetes mellitus and periodontal diseases. *Journal of periodontology*, *77*(8), 1289-1303

18.YSMU, department of pathophysiology, 2018

Сахарный диабет и пародонтит

Гукасян Л.Р.

В данной статье показан связь между сахарным диабетом и периодонтитом.Периодонтит представлен как следствие сахарного диабета в ротовой полости и его последствия. Какие те механизмы, которыми сахарный диабет влияет на ткани периодонта.

Ключевые слова: сахарный диабет, периодонтит

Diabetes mellitus and periodontal disease

Ghukasyan L.R.

This article introduces the the relationship between diabetes mellitus and periodontal disease. Periodontitis is the one of the first clinical manifestations of diabetes mellitus in oral cavity. What are the mechanisms by which diabetes mellitus influences on periodontal tissues.

Keywords: diabetes mellitus, periodontitis

Сдана/Հանձնվել է՝ 20.08.2020
Рецензирована/Գրախոսվել է՝ 22.08.2020
Принята/Ընդունվել է՝ 24.08.2020

Լնդային ակոսի և ատամնալնդային միացության հետազոտման եղանակները

[1]Մեսրոպյան Մ.Վ., [2]Անդրիասյան Լ.Հ., [1]Մուրադյան Լ.Կ.
[1]ՀՀ առողջապահության նախարարության Ս.Ավդալբեկյանի անվ. Առողջապահության ազգային ինստիտուտի Ընտանեկան ստոմատոլոգիայի գիտագործնական կենտրոն,
[2]Հայկական բժշկական ինստիտուտի ստոմատոլոգիայի ամբիոն

Վճռորոշ բառեր՝ *լնդային ակոս, ատամնալնդայի միացություն, պարօդոնտի կենսաբանական լայնություն, հետազոտում*

Ատամնալնդային միակցման գիտական ուսումնասիրության պատմությունը ժամանակագրվում է ընդամենը մի քանի տասնյակ տարիներով: Այսպես, դեռևս 1961 թ. A. Gargiulo et. al. ձևաչափական հետազոտությունների արդյունքում եզրակացրել են, որ ատամնալնդային միացությունը հյուսվածաբանորեն երկշերտ է՝ կազմված էպիթելային ու շարակցական հյուսվածքներից: Ընդ որում, շարակցահյուսվածքային միակցման լայնությունը (որն անմիջապես տեղակայվում է ոսկրայի հյուսվածքի վրա) միջին հաշվով կազմել է 1,07 մմ, իսկ էպիթելային միակցմանը՝ 0,97 մմ: Իր հերթին, լնդային ակոսի խորության միջին մեծությունը կազմել է 0,69 մմ: Հետագայում իրականացված հետազոտությունների տվյալները փոքր-ինչ տարբերվում են նշվածից: Մասնավորապես, J.Vacek et. al. [1994] դիակների վրա կատարված նմանատիպ ուսումնասիրությունների արդյունքում նշում են, որ միակցման գոտու լայնությունը տատանվում է 0,75-4,30 մմ սահմաններում, իսկ դրա շարակցահյուսվածքային ու էպիթելային բաղկացուցիչների միջին լայնությունները՝ համապատասխանաբար 0,77 մմ և 1,14 մմ: Ուշագրավն այն է, որ ատամնալնդային միացության գոտու լայնությունը բավական փոփոխական է տարբեր մարդկանց, տարբեր ատամների և նույնիսկ միևնույն ատամի տարբեր մակերեսների մոտ, ինչն ակնառու ներկայացված է թիվ 1 աղյուսակում:: Ընդ որում, այդ փոփոխականությունը հիմնականում պայմանավորված է էպիթելային բաղկացուցչի լայնությամբ, որը կարող է տատանվել 1,0-9,0 մմ սահմաններում [Cohen D. 1962; Kois J. 1994; Savadi A., et. al. 2011; Schmidt J., et. al. 2013; Ghahroudi R.A., et. al. 2014; Hamasni F., El Hajj F. 2017]:

Վերջին տարիներին՝ ելնելով կլինիկական նպատակահարմարության տեսանկյունից (պարօդոնտի ռեստավրացիոն-վերականգնողական միջամտություններ, ատամնային իմպլանտացիա և այլն), կլինիկական շրջանառության մեջ է դրվել պարօդոնտի «կենսաբանական լայնություն» հասկացությունը, որն իրենից ներկայացնում է ատամնաբնային ոսկրային կատարի և ազատ լնդի հատակի միջև տարածությունը (նկ. 1): Տերմինն առաջարկվել է D. Cohen-ի կողմից [1962]:

Կենսաբանական լայնությունը բավական խոցելի տեղամաս է, և այստեղ իրականացված ցանկացած միջամտություն այս կամ այն չափով խախտում է նշված անատոմո-հյուսվածաբանական հասկացության մեջ հաստատված հավասարակշռությունը՝ արդյունքում հանգեցնելով ոսկրային կատարի տեղային կորստի, լնդի ռեցեսիայի կամ գերաճի [Gargiulo A., et. al. 1995; Oh S. 2010]:: Կենսաբանական լայնության մեծությունը կախված է պարօդոնտի կենսատիպից (բիոտիպից): Մասնավորապես, հաստ կենսատիպի պարօդոնտի դեպքում այդ լայնությունն ավելին է և միջին հաշվով կազմում է 1,7 մմ, այն դեպքում, երբ բարակ կենսատիպի պարօդոնտում կենսաբանական լայնության միջին մեծությունը 1,4 մմ է [Ghahroudi R. A., et. al. 2014]:

Կենսաբանական լայնության կլինիկական ուսումնասիրությունը խիստ կարևոր նշանակություն ունի նաև ատամնային իմպլանտացիայի տեսանկյունից [Sanavi F., et. al. 1998]:

Աղյուսակ 1. Կենսաբանական լայնության միջին մեծությունները հաստ ու բարակ կենսատիպերով պարօդոնտով ստորին պրեմոլյարների ու մոլյարների շրջանում (ըստ՝ A. Rasouli Ghahroudi A. et. al. 2014)

Ատամի ակերեսը	Պարօդոնտի կենսատիպը	Ատամը	Միջին մեծությունը
Թշային-հետին	Բարակ	46	1,598
	Հաստ	44	1,761
Թշային-միջին	Բարակ	46	1,337
	Հաստ	44	1,443
Թշային-առաջային	Բարակ	46	1,402
	Հաստ	44	1,898
Լեզվային-հետին	Բարակ	46	1,435
	Հաստ	44	1,682
Լեզվային-միջին	Բարակ	46	1,326
	Հաստ	44	1,773
Լեզվային-առաջային	Բարակ	46	1,348
	Հաստ	44	1,659

Կենսաբանական լայնության այբբենարանն ըստ Մ. Մուրադովի (2014)

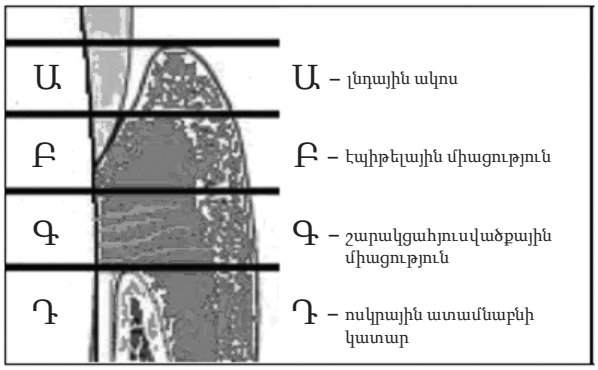

Բ + Գ = կենսաբանական լայնություն

Նկ 1. Կենսաբանական լայնությունը (երբեմն Ա+Բ+Գ –ն անվանում են կենսաբանական գոտի)

Լնդային ակոսի և ախտաբանական լնդագրպանների խորության որոշման հետազոտությունը կատարվում է պարօդոնտոմետրի օգնությամբ /նկ. 2/: Այն իրենից ներկայացնում է բութ ծայրով կամ ծայրային գնդիկով զոնդ, որի աշխատանքային հատվածում առկա են չափիչ բաժանումներ: Չափումները կատարում են ատամի 4 մակերեսների մոտ /նկ. 3/, որպես չափման ելակետ ընդունելով էմալ-դենտինային սահմանը /չափման հնարավոր սխալներից խուսափելու համար/: Մեկ ատամի շրջանում ախտաբանական գրպանի մեծությունը իրենից ներկայացնում է նշված չափումների միջին թվաբանականը: Ախտաբանական լնդագրպանների խորությունը կարելի է որոշել նաև հատուկ ցայտերանգ մետաղյա կամ պլաստմասե սեպերի կամ գամերի ներմուծման և հետագա ռենտգենաբանական հետազոտության միջոցով /նկ. 4/:

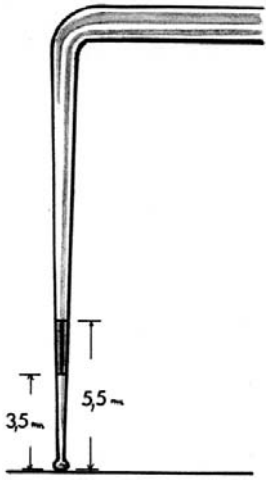

Նկ 2. Պարօդոնտոմետր:

Թեև, լնդային ակոսի և պարօդոնտալ գրպանի խորության որոշման նշված եղանակը հանդիսանում է առավել կիրառելին գործնական պարօդոնտոլոգիայում, այնուամենայնիվ այն զերծ չէ մի շարք թերություններից, որոնք պայմանավորված են չափումների արդյունքների վրա այնպիսի հանգամանքների ազդեցությամբ, ինչպիսիք են զոնդի կառուցվածքային առանձնահատկությունները, կիրառման ընթացքում դրա դիրքն ու օգտագործվող ուժը, բորբոքման առկայությունը և այլն [Listgarten M. 1980; Hefti A. 1997]:

Մասնավորապես, A. Aguero et. al. [1995] փորձարարական պայմաններում պարզել են, որ աշխատանքային գլխիկի 0,55 մմ տրամագծով զոնդի կիրառումը 0,3 N ուժի գործադրմամբ հանգեցնում է ակոսի իրական խորության (ինչը գնահատվել է հյուսվածաբանորեն) և չափման արդյունքում ստացված խորության միջև 0,44 մմ-ի տարբերությանը: Նմանատիպ հետազոտություն է իրականացվել նաև A. Polson et. al. [1980] կողմից, որոնք օգտագործել են ճնշման նկատմամբ զգայուն էլեկտրոնային զոն (գլխիկի 0,35 մմ տրամաչափով ու 25 գ ուժի գործադրման պայմաններում): Իր հերթին, U. van der Velden [1980] նշում է, որ պարօդոնտալ գրպանի զոնդավորման ժամանակ տարբեր ուժերի կիրառումը (0,15N, 0,25N, 0,50N և 0,75N) հանգեցնում է չափումների տարբեր արդյունքների արձանագրմանը: Վերջինս մի շարք հետազոտողներ բացատրում են զոնդի շարժմանը փափուկ հյուսվածքների խոչնդոտումով [Keagle J., et. al. 1995], ինչը որոշվել է հատուկ էլեկտրամեխանիկական սարքի օգնությամբ:

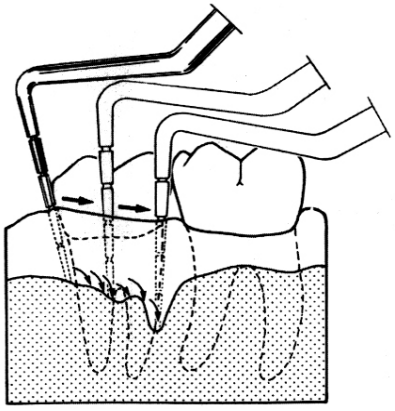

Նկ 3. Լնդագրպանի խորության որոշումը ատամի տարբեր մակերեսների մոտ:



Նկ 4. Ախտաբանական գրպանի որոշումը ցայտերանգ արծաթյա գամերի օգնությամբ:

Լնդային ակոսի ու դրա պարունակության ուսումնասիրման համար առաջարկվել է նաև բժշկական էնդոսկոպի մոդիֆիկացված տարբերակը (ստոմատոլոգիական պայմաններին հարմարեցված), որի աշխատանքային գլխիկն ունի 1 մմ-ից պակաս տրամաչափ, իսկ օպտիկական լարը միացված է LCD-մոնիտորին: Այս եղանակը հնարավորություն է տվել իրական ժամանակում և անմիջական տեսանելիության պայմաններում հետազոտել լնդային ակոսը, ստորլնդային հյուսվածքներն ու նստվածքաշերտերը [Stambaugh R., et. al. 2002]:

Ատամնալնդային միացության լայնության որոշման համար կիրառվում են հպումային և ոչ հպումային եղանակները: Ոչ հպումային եղանակներից է S.Galgali-ի և G.Gontiya-ի ռենտգենաբանական եղանակը (2011): Այս եղանակի կատարման հաջորդական փուլերն են.

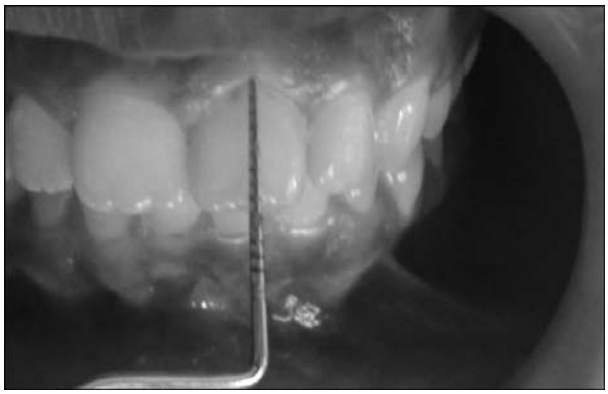

Նկ. 5 ա,

- լնդային ակոսի խորության որոշում պարօդոնտոմետրով (պարօդոնտալ զոնդով) (նկ 5. ա),
- գուտապերչե գամի կտրում լնդային ակոսի խորությանը համապատասխան երկարությամբ՝ այն հաշվարկով, որպեսզի գամի ծայրը փոքր-ինչ դուրս մնա ակոսից, ալյումինե նրբաթիթեղի կտրում ակոսի խորության երկարությամբ, վերջինիս արտալնդային տեղադրում, իսկ գամի ներլնդային ներմուծում (նկ 5. բ),
- հետազոտվող ատամի ուղիղ և կողմնային (թեք) ներբերանային ռենտգենագրություն՝ ցանկալի է XCP զուգահեռականության համակարգի (Dentsply) կիրառմամբ (նկ 5. գ),
- ստացված ռենտգենագրերի սկանավորում, Adobe Photoshop ծրագրի օգնությամբ պատկերների վրա չափումների իրակա-

նացում (ծրագիրը հնարավորություն է տալիս 0,1 մմ ճշտությամբ կատարել չափումներ), ընդ որում կատարվում են հետևյալ չափումները. I – տարածությունը լնդային ակոսի ստորին հատվածի (գուտապերչի գագաթային ծայրը) (նկ. 5 դ) և ոսկրային կատարի միջև, որը ատամնալնդային միացության երկարությունն է, II – տարածությունը ալյումինե նրբաթիթեղի քմային ծայրի և արմատի մակերեսի միջև (փափուկ հյուսվածքների հաստությունը), որը ատամնալնդային միացության լայնությունն է,



Նկ. 5 բ,



Նկ. 5 գ,

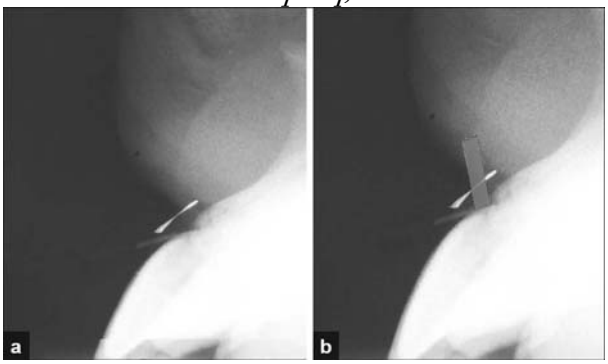

Նկ. 5 դ,

- տեղային անզգայացման տակ տրանսգինգիվալ զոնդի (պարօդոնտոմետրի) տեղադրում ատամի առանցքին զուգահեռ, որի վրա առկա սողացող սիլիկոնե արգելակիչը (ստոպոր) հենվում է ատամի կտրիչ եզրին (նկ 5. ե), որից հետո զոնդը ատամը շոշափելով շարժվում է մինչև արգելքը (լնդային ակոսի հատակը), այնուհետև զոնդը դուրս է բերվում և շտանգենցիրկուլի օգնությամբ որոշվում է զոնդի ծայրի և սիլիկոնե արգելակիչի միջև երկարությունը,

- զոնդը նորից տեղադրվում է նույն դիրքում և նույնությամբ շարժվում է մինչև ոսկրի շոշափումը, որից հետո այն դուրս է բերվում և կրկին որոշվում է նույն տարածությունը զոնդի վրա,

- երկու չափումների միջև տարբերությունը հանդիսանում է կենսաբանական լայնությունը (տարածությունը ակոսի հիմքի և ոսկրային կատարի միջև):

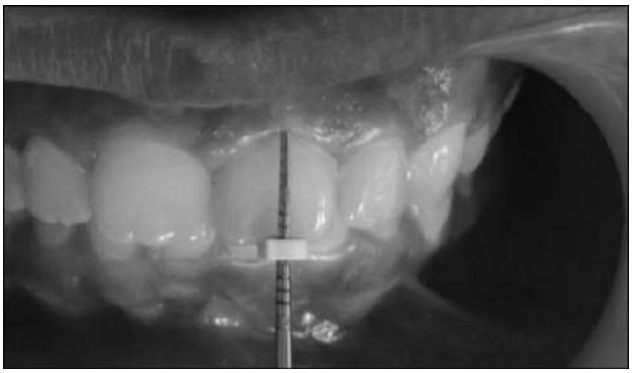

Նկ. 5 ե,

Այս և նմանատիպ այլ ոչ հպումային եղանակների առավելությունը կայանում է դրանց ատրավմատիկ բնույթի մեջ, սակայն դրանք զերծ չեն թերություններից, որոնց շարքում առաջին հերթին պետք է նշել հնարավոր սխալները հաշվարկների ու չափումների ընթացքում:

Ոչ հպումային եղանակներից այժմ համեմատաբար լայն կիրառություն է գտել համակարգչային շերտագրությունը (կոմպյուտերային տոմոգրաֆիան)՝ հատկապես դրա «Cone-beam imaging» տարատեսակը (կոնաձև-ճառագայթային վիզուալիզացիան), որը հնարավորություն է տալիս շատ արագ ստանալ 160-599 պատկերներ (White S. 2008):

Հաշվի առնելով հետազոտության ռենտգենաբանական եղանակների թերությունները, ինչպես նաև հետազոտվողի հաճախակի ճառագայթման ենթարկելու հանգամանքը, R. Chifor et. al. (2010; 2015), A. Mahmoud et. al. [2010] և այլ հեղինակներն առաջարկում են վերոնշյալ ախտորոշումը կատարել գերբարձր հաճախականության ուլտրաձայնային եղանակով (Dermascan C, Cortex Technology), որի արդյունքում ստացված պատկերների վրա

հնարավորություն է առաջանում ճշգրիտ չափումների ենթարկելու ատամնաբնային ելունի կեղևային թիթեղները, ատամները, ատամի արմատը, ատամնալնդային միացությունը, ամրակցված լինդը և այլն (նկ. 6):

Ատամնալնդային միացության լայնության որոշման հպումային եղանակները ենթադրում են տարբեր գործիքների կիրառում, որոնցով թափածակվում է լնդային ակոսի հատակը և գործիքի ծայրը տեղաշարժվում է մինչև ոսկրային կատարի շոշափումը: Դրա համար առաջարկվել է տարբեր զոնդերի, հարթիչների, ներարկիչի ասեղի և այլնի կիրառությունը: Մասնավորապես, М. Мурадов-ը (2014) այս գործողության համար կիրառել է ներարկիչի բարակ ասեղը, որն էապես նվազեցնում է հնարավոր վնասվածքը և հնարավորություն է տալիս գործողությունը միաժամանակ զուգորդել անզգայացման հետ (նկ. 7):

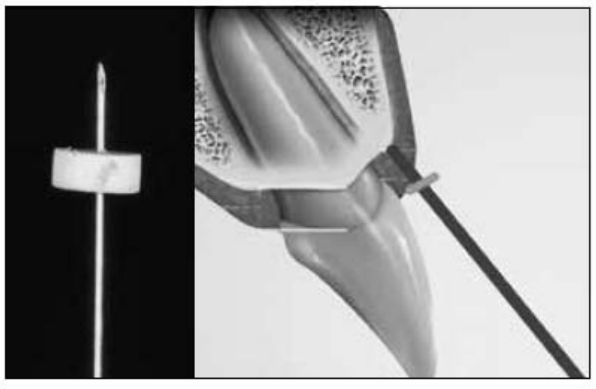

Նկ. 6.



Նկ. 7.

Պարօդոնտի հյուսվածքային կառուցվածքների վիզուալիզացիայի համար, այդ թվում լնդային ակոսի հետազոտման, առաջարկվում է նաև օգտագործել օպտիկական կոհերենտային տոմոգրաֆիայի հնարավորությունները [Mota C.C, et. al. 2015]: Մասնավորապես, պարօդոնտի հյուսվածքների կառուցվածքային վերլուծության եղանակը՝ ալիքների 930 և 1325 նմ երկարությամբ, որը հնարավորություն է ընձեռում ավելի խորը թափանցելու հյուսվածքների մեջ՝ տալով եռաչափ պատկերացումներ դրանց մասին:

Գրականություն

1. Мурадов М.А., Метод измерения величины зубодесневого прикрепления, Пародонтология, 2014, 4 (73) 10-17,
2. Aguero A., Garnick J., Keagle J., Steflik D., Thompson W. Histological location of a standardized periodontal probe in man. J. Periodontol., 1995, 66(3), 184-190,
3. Chifor R., Badea M., Mitrea D., Badea I., Crisan M., Chifor I., Avram R. Computer-assisted identification of the gingival sulcus and periodontal epithelial junction on high-frequency ultrasound images. Med. Ultrason., 2015, 17(3), 273-279,
4. Cohen D. Periodontal preparation of the mouth for restorative dentistry. Presented at the Walter Reed Army Medical Center. – Washington, June, 1962,
5. Galgali S., Gontiya G. Evaluation of an innovative radiographic technique-parallel profile radiography to determine the dimensions of the dentogingival unit, Indian J. Dent. Res., 2011, 22(2), 237-241,
6. Gargiulo A., Wentz F., Orban B. Dimensions and relations of the dentogingival junction in humans. J. Periodontology, 1961, 32, 261-267,
7. Ghahroudi R., Khorsand A., Yaghobee S., Haghighati F. Is biologic width of anterior and posterior teeth similar? Acta Med. Iran, 2014, 52(9), 697-702,
8. Hamasni F., El Hajj F. Comparison of the Clinical Biological Width with the Published Standard Histologic Mean Values. J. Int. Soc. Prev. Community Dent., 2017, 7(5), 264-271,
9. Hefti A. Periodontal probing. Crit. Rev. Oral Biol. Med., 1997, 8(3), 336-356,
10. Keagle J., Garnick J., Searle J., Thompson W. Effect of gingival wall on resistance to probing forces. J. Clin. Periodontol., 1995, 22(12), 953-957,
11. Kois J. Altering gingival levels: The restorative connection. Part I: Biologic variables. J. Esthet. Dent. 1994, 6, 3-9,
12. Listgarten M. Periodontal probing: what does it mean? J. Clin. Periodontol., 1980, 7(3), 165-176,
13. Mahmoud A., Ngan P., Crout R., Mukdadi O. High-resolution 3D ultrasound jawbone surface imaging for diagnosis of periodontal bony defects: an in vitro study. Ann. Biomed. Eng., 2010, 38(11), 3409-3422,
14. Mota C., Fernandes L., Cimões R., Gomes A. Non-Invasive Periodontal Probing Through Fourier-Domain Optical Coherence Tomography. J. Periodontol., 2015, 86(9), 1087-1094,
15. Polson A., Caton J., Yeaple R., Zander H. Histological determination of probe tip penetration into gingival sulcus of humans using an electronic

pressure-sensitive probe. J. Clin. Periodontol., 1980, 7(6), 479-488,

16. Sanavi F., Weisgold A., Rose L. Biologic width and its relation to periodontal biotypes. J. Esthet. Dent., 1998, 10(3), 157-163,

17. Savadi A., Rangarajan V., Savadi R., Satheesh P. Biologic perspectives in restorative treatment. J. Indian Prosthodont. Soc., 2011, 11 (3), 143-148,

18. Schmidt J., Sahrmann P., Weiger R., Schmidlin P., Walter C. Biologic width dimensions – a systematic review. J. Clin. Periodontol., 2013, 40 (5), 493-504,

19. Stambaugh R., Myers G., Ebling W., Beckman B., Stambaugh K. Endoscopic visualization of the submarginal gingiva dental sulcus and tooth root surfaces. J. Periodontol., 2002, 73(4), 374-382,

20. Vacek J., Gehr M., Asad D., Richardson A., Giambarresi L. The dimensions of the human dentogingival junction. Int. j. period. rest. Dentistry, 1994, 14, 154-165,

21. White S. Cone-beam imaging in dentistry. Health Phys., 2008, 95(5), 628-637.

Методы исследования десневого желобка и зубо-десневого соединения

Месропян М.В., Андриасян Л.Г., Мурадян Л.К

В статье рассмотрены методы исследования десневого желобка и зубо-десневого соединения, а также их клиническое значение. Особое внимание обращено на понятии “биологическая ширина пародонта”.

Ключевые слова: десневой желобок, зубо-десневое соединение, биологическая ширина пародонта, исследование

Methods for examining the gingival groove and the gingival junction

Mesropyan M.V., Andriasyan L.H., Muradyan L.K.

The article discusses the methods of studying the gingival sulcus and the tooth-gingival joint, as well as their clinical significance. Particular attention is paid to the concept of “biological width of the periodontium”.

Keywords: gingival sulcus, gingival junction, biological width of the periodontium, research

Сдана/Հանձնվել է՝ 10.08.2020
Рецензирована/Գրախոսվել է՝ 13.08.2020
Принята/Ընդունվել է՝ 17.08.2020

Ծնոտների կենտրոնական փոխհարաբերության որոշման մեթոդները

Կարապետյան Լ. Գ., Հովհաննիսյան Ս. Ռ.
ԵՊԲՀ օրթոպեդիկ ստոմատոլոգիայի ամբիոն

Վճռորոշ բառեր՝ *կենտրոնական փոխհարաբերություն, օկլյուզիա, հոդափոս, հոդագլխիկ, սկավառակ, տերմինալ դիրք, ՔՄԾՀ, ատամնահպում, ծանրաբեռնող փորձ, կծողական հարթակ, վերածրագրավորիչ*

Կենտրոնական փոխհարաբերությունը օկլյուզիայի կարևորագույն գործոնն է: Դրա հայտնաբերումը և գրանցումը անհրաժեշտ է ՔՄԾՀ-ի հիվանդությունների տարբերակիչ ախտորոշման ու կանխատեսելի, արդյունավետ ու անվտանգ բուժում իրականացնելու համար [12]:

Մի շարք հեղինակներ տարբեր կերպ են մեկնաբանել այդ տերմինի բնութագիրը: Ստորև նշվում են դրանցից մի քանիսը.

Օրթոպեդիկ տերմինների բառարանում կենտրոնական փոխհարաբերությունը նկարագրվում է հետևյալ կերպ. դա ծնոտների այնպիսի փոխհարաբերություն է, որի դեպքում հոդագլխիկը հոդափոսիկում զբաղեցնում է առավել հետին, վերին և միջային դիրք [2]: Սակայն ժամանակակից մասնագետների հետազոտությունները հոդափոսում հոդագլխիկի տեղակայման վերաբերյալ այլ տեղեկություններ են տալիս:

Ըստ Դոուսենի կենտրոնական փոխհարաբերությունը ստորին ծնոտի տեղակայումն է վերին ծնոտի նկատմամբ, հոդագլխիկ-սկավառակ համակարգի տեղակայմամբ առավել վերին դիրքում, հոդափոսիկի ամենամեծ խորություն ունեցող հատվածի մեջ: Այն կախված չէ ատամների ուղղաձիգ երկարությունից կամ տեղակայումից: Առավել վերին դիրքում հոդագլխիկ-սկավառակ համակարգը պահպանվում է մեդիալ կողմից, այսպիսով, կենտրոնական փոխհարաբերությունը նաև հանդիսանում է առավել միջային տեղակայված դասավորություն, որի դեպքում համակարգը ունակ է դիմակայելու ծնոտը բարձրացնող մկանների կողմից առաջացող առավելագույն ծանրաբեռնվածությանը՝ առանց որևէ անհարմարության զգացողության: Կենտրոնական փոխհարաբերությունը միակ հոդային դիրքն է, որի դեպքում հնարավոր է օկլյուզիա առանց խոչընդոտների: Քանի որ հոդագլխիկ-սկավառակ համակարգի տեղակայումը պայմանավորում է վերին և ստորին ծնոտների փոխհարաբերությունը բերանի փակման ժամանակ, հոդագլխիկի դիրքի ցանկացած շեղում կբերի ստորին ծնոտի անցած ուղու փոփոխության, ինչն էլ իր բացասական ազդեցությունը կունենա ատամների միջև կոնտակտների վրա: Եթե առավելագույն միջթմբիկային ատամնահպումների դիրքում երկու հոդագլխիկներն էլ տեղակայված չեն տերմինալ դիրքերում, ապա դրանք շարունակում են տեղաշարժվել այնքան ժամանակ, մինչև առկա միջթմբիկային ատամնահպումների թիվը դառնա առավելագույնը [2]:

Մի շարք էլեկտրոմկանային հետազոտությունների արդյունքում պարզ դարձավ, որ օկլյուզիոն շեղումները, որոնք խոչընդոտում են կենտրոնական փոխհարաբերության դիրքին, պատճառ են դառնում բալանսավորված նյարդամկանային համակարգի և ծամողական մկանների համակարգված աշխատանքի խանգարման [13]:

Ուստի ըստ Դոուսենի ստորին ծնոտը գտնվում է կենտրոնական փոխհարաբերության դիրքում երբ՝

1. Հոդային սկավառակները երկու հոդագլխիկների վրա էլ ճիշտ են տեղակայված:
2. Սկավառակ-հոդագլխիկ համակարգը գտնվում է հոդափոսիկների վերին-առաջային դիրքում և հոդային թմբիկի դիստալ լանջի հետ կոնտակտի մեջ է:
3. Յուրաքանչյուր կողմում սկավառակ-հոդագլխիկ համակարգի մեդիալ բևեռը հենված է ոսկրին:

4. Կողմնային թևակերպային մկանի ստորին խուրձը գտնվում է թուլացած վիճակում:

5. Չափավոր կոմպրեսիոն բեռնվածության կիրառման դեպքում ՔՄԾՀ-ում չի նկարագրվում անհարմարավետության կամ ցավի զգացում [10]:

Ըստ Օկեսոնի, ՔՄԾՀ-ի օրթոպեդիկ կայուն դիրքը նկարագրելու համար հարկավոր է մանրակրկիտ հետազոտել հոդի անատոմիական բաղադրիչները: Ինչպես հայտնի է, հոդային սկավառակը կազմված է կոպիտ ֆիբրոզ շարակցական հյուսվածքից, որը զրկված է նյարդերից ու արյունատար անոթներից: Դա հնարավորություն է տալիս դիմակայել մեծ ուժերի՝ առանց կառուցվածքային փոփոխությունների և ցավային զգացողությունների առաջացման: Սկավառակի նպատակն է առանձնացնել, կայունացնել և պաշտպանել հոդագլխիկը ֆունկցիոնալ շարժումների ընթացքում, սակայն այն չի պայմանավորում հոդի կայուն դիրքը: Ինչպես և ցանկացած այլ հոդում, այս դեպքում նույնպես կայուն վիճակը պայմանավորված է մկաններով, որոնք բարձրացնում են ստորին ծնոտը և արգելակում հոդախախտը: Ծամիչ և միջային թևակերպային մկանների ուղղորդիչ ուժերը հոդագլխիկների վրա ազդում են վերին-առաջային ուղղությամբ: Քունքամկանը, իր կազմում ունենալով դեպի հետ ուղված թելերի խրձեր, ընդհանուր առմամբ բարձրացնում է հոդագլխիկները ուղիղ գծով դեպի վեր: Այս երեք խումբ մկաններն են պայմանավորում հոդի դիրքը և կայունությունը: Սակայն պետք է նշել, որ կողմնային թևակերպային մկանների ստորին խրձերը նույնպես ունեն իրենց դերը: Դրանց կրճատման ժամանակ հոդգլխիկները տեղակայվում են հոդափոսիկում վերին-առաջային դիրքում, հոդային թմբիկների հետին լանջերի մոտ: Այսպիսով, մկաններով պայմանավորված, (օրթոպեդիկ տեսանկյունից) առավելագույն կայուն վիճակ դիտվում է, երբ հոդագլխիկները տեղակայված են հոդափոսիկների առավել վերին-առաջային դիրքում և հանգիստ վիճակում են: Սակայն այս բնորոշումը կիսատ է, քանի որ նկարագրված չէ հոդային սկավառակի դիրքը: Հոդը օպտիմալ վիճակում գտնվում է միայն այն դեպքում, երբ սկավառակը զբաղեցնում է ճիշտ դիրք հոդափոսիկի և հոդագլխիկի նկատմամբ: Ներհոդային ճնշումը, սկավառակների կառուցվածքային առանձնահատկությունները և կողմնային թևակերպային մկանների վերին խրձերի կրճատումը ազդում են սկավառակների դիրքի վրա: Դա ստիպում է հոդագլխիկներին պտտվել հոդային սկավառակների վրա դեպի առաջ այնքան, որքան հնարավորություն են տալիս սկավառակային տարածությունը (պայմանավորված ներհոդային ճնշմամբ) և սկավառակի հետին եզրի հաստությունը: Ամբողջացնելով վերը նշվածը՝ Օկեսոնը բնութագրում է ստորին ծնոտի կայուն դիրքը հետևյալ կերպ.

Կենտրոնական փոխհարաբերությունը կամ ստորին ծնոտի կայուն դիրքը, այն դիրքն է, երբ հոդագլխիկները գտնվում են հոդափոսիկներում ամենավերին առաջային դիրքում, հենվելով հոդային թմբիկների հետին լանջին, իսկ սկավառակները ճիշտ են տեղադրված: Հոդագլխիկները ընդունում են այս դիրքը, երբ բոլոր բարձրացնող մկանները աշխատում են առանց օկլյուզիոն շեղումների առաջացման: Հետևաբար այն ստորին ծնոտի ամենակայուն դիրքն է և ընդունվում է որպես կենտրոնական փոխհարաբերություն [4]:

Ըստ Preston-ի և համահեղինակների կենտրոնական փոխհարաբերությունը ստորին ծնոտի այնպիսի դիրք է, երբ հոդագլխիկները զբաղեցնում են առավել վերին-առաջային դիրք և հոդային սկավառակի կենտրոնական հատվածը: Այս փոխհարաբերությունը պայմանավորված չէ ատամների հպումով [14]:

Պրոֆեսոր Սլավիչեկը ընդհանրապես առաջարկել է փոխարինել այս տերմինը, քանի որ այն բազում անարդյունք քննարկումների և մոլորությունների պատճառ է դարձել: Նա այն վերանվանել է «ելակետային դիրք» (reference position) և տվել վերջինիս հետևյալ բնորոշումը.

Ելակետային դիրքը ստորին ծնոտի հետին, կառավարվող, ոչ ստիպողական դիրքն է, որի դեպքում ՔՄԾՀ-ի հյուսվածքները լարված չեն:

Սլավիչեկը նշում է, որ հոդագլխիկների շարժունակությունը գրանցելու համար կլինիկական ֆունկցիոնալ վերլուծության համար օգտագործվող տարբեր քանակական և

որակական մեթոդները ստանդարտիզացված են, և դրանց հիման վրա կատարվել են համաճարակաբանական մի շարք հետազոտություններ: Այնուամենայնիվ, կենտրոնական փոխհարաբերության արձանագրման համար կիրառվող մեթոդներից մեկի՝ բերանի բացվածքի գծային չափման օգտագործումը ճիշտ չէ, քանի որ այս մեթոդում հաշվի չի առնվում համեմատական երկրաչափությունը, ինչպես նաև հոդագլխիկի սաիքը և պտույտը:

Պարզեցված մեթոդների մեկ այլ սխալ է այն, որ դրանք չեն գնահատում հոդագլխիկի սաիքը և պտույտը միաժամանակ: Սլավիչեկն առաջարկում է հոդագլխիկ-սկավառակ համակարգի «հետին սահմանի դիրքը» օգտագործել որպես ելակետ՝ գործիքային վերլուծության մեջ, ատամնաածնոտային համակարգի անկանոնությունների ախտորոշման համար: Հետին սահմանի դիրքի գրանցումը պետք է կատարվի կենտրոնական օկլյուզիայի (առավելագույն միջատամնային հպման) դիրքի գրանցման հետ համատեղ՝ ախտորոշիչ ինչպես որակական, այնպես էլ քանակական ճիշտ արդյուքներ ունենալու համար [15]:

Չնայած դրան, կենտրոնական փոխհարաբերության տերմինաբանությունը, դրա արձանագրումը, ինչպես նաև նշանակությունը և անփոխարինելիությունը ստոմատոլոգի պրակտիկայում մինչ այժմ մի շարք գիտական քննարկումների և վեճերի առարկա է դառնում:

<u>Կենտրոնական փոխհարաբերության որոշման և արձանագրման մեթոդները</u>

Վերին և ստորին ծնոտների ճիշտ փոխհարաբերության արձանագրումը հնարավոր չէ այնքան ժամանակ, մինչև ճիշտ չորոշվի ՔՄԾՀ-ի դիրքը և վիճակը: Չնայած նրան, որ կենտրոնական փոխհարաբերությունը բազմակի կրկնվող ֆիզիոլոգիական դիրք է, ստոմատոլոգի կողմից պացիենտի բերանի չկառավարվող փակումը հնարավորություն չի տալիս ճշգրիտ գրանցել վերին և ստորին ծնոտների փոխհարաբերությունը [8]: Դա տեղի է ունենում այն պատճառով, որ բերանի չկառավարվող փակման ժամանակ հոդագլխիկները միշտ չէ, որ հայտնվում են կենտրոնական փոխհարաբերության տերմինալ դիրքում: Չկառավարվող ատամնահպումը որոշակիորեն նախատրամադրված է բերել ստորին ծնոտը այնպիսի դիրքի, որում ատամների միջթմբիկային հպումը կլինի առավելագույն, ուստի այս տեսակ հպումը կոչվում է նաև հարմար դիրք կամ բերանի սովորույթային փակում: Մկանային հավասարակշռության խախտումը, որն առաջացել է օկլյուզիոն շեղումների պատճառով, նույնպես նշանակալիորեն կարող է ազդել չկառավարվող ատամնահպման վրա [7]: Այսպիսով, պարզ է դառնում, որ կենտրոնական փոխհարաբերության ճշգրիտ արձանագրման կարևորագույն մաս է հանդիսանում պացիենտի բերանի փակումը բժշկի բիմանուալ ուղղորդող շարժումով, որը սակայն չպետք է լինի ստիպողական: Ուժի կիրառումը բերանի փակման ժամանակ հանգեցնում է հոդագլխիկների սխալ դիրքում տեղակայման [8]: Բժիշկների կողմից ամենահաճախ կիրառվող մեթոդներից մեկը՝ կզակի միջոցով ուղղորդումը, նպաստում է ստորին ծնոտի տեղաշարժին դեպի հետ ու հոդագլխիկների ստիպողական տեղաշարժին ներքև և դիստալ ուղղությամբ: Արձանագրման գլխավոր փուլերից է հանդիսանում ծանրաբեռնող փորձը, որի արդյունքում պարզ է դառնում ընդունա՞կ են արդյոք հոդագլխիկները դիմակայել տրվող ծանրաբեռնմանը առանց ճնշման և ցավի զգացողության: 7-ից ավելի հետազոտություն փաստում են այս մեթոդի լիարժեքության և կատարման հեշտության մասին [1]:

Մեթոդի նկարագրությունը

Փուլ 1. Պացիենտի բազկաթոռը հարմարեցնում ենք ամբողջությամբ հորիզոնական դիրքում: Կզակը պետք է ուղղված լինի դեպի վեր: Այս դիրքում հեշտանում է բժիշկի ձեռքերի տեղադրումը պացիենտի ստորին ծնոտի վրա և կանխարգելում որոշ պացիենտների ստորին ծնոտը առաջ բերելու սովորությունը:

Փուլ 2. Գլխի դիրքի կայունացում

Պացիենտի գլուխը իջեցնում են այն չափով, որ այն հեշտությամբ բռնվի բժշկի ձեռքերի մեջ և տեղակայվի վերջինիս կրծքավանդակի և նախաբազուկների միջև:

Փուլ 3. Գլխի դիրքի հաստատումից հետո անհրաժեշտ է կզակը նորից բարձրացնել: Աշխատելիս բժշկի նախաբազուկները պետք է գետնին զուգահեռ լինեն, աշխատանքն ավելի օպտիմալ և հեշտ դարձնելու համար:

Փուլ 4. Բժիշկի ձեռքերի չորս մատները (բացի բթամատից) պետք է զգուշությամբ տեղակայվեն ստորին ծնոտի ստորին եզրին: Ճկույթը պետք է տեղակայվի ծնոտի անկյան հետևում (Նկ.1):



Նկ.1 Բժիշկի ձեռքերի չորս մատները (բացի բթամատից) պետք է զգուշությամբ տեղակայվեն ստորին ծնոտի ստորին եզրին:

Փուլ 5. Բթամատները պետք է մոտեցնել միմյանց այնպես, որ ձևավորվի C տառը (Նկ.2): Վերջիններս պետք է տեղադրվեն ծնոտի համաճոնի վերևում տեղակայված ներհրվծության մեջ:



Նկ.2 Բթամատները պետք է մոտեցնել միմյանց այնպես, որ ձևավորվի C տառը

Փուլ 6. Զգուշությամբ և ձեռքերի թեթև շարժումներով կատարում են բերանի բացող և փակող շարժումներ ֆիքսված առանցքի շուրջ: Այդ շարժումները պետք է կատարվեն առանց ուժի կիրառման: Այս փուլի նպատակն է մկանային դեակտիվացումը: Շարժումները իրականացնելիս հարկավոր չէ բերանը շատ լայն բացել, 1-2մմ բավարար է: Միջամտության այս փուլում պետք է խուսափել միջատամնային հպումների առաջացումից:

Այս փուլի արդյունքում հոդագլխիկները զբաղեցնում են տերմինալ դիրքը:

Փուլ 7. Երբ նախորդ փուլից հետո հոդագլխիկները տեղակայվում են հոդափոսիկների տերմինալ դիրքում և պտտվում են ֆիքսված առանցքի շուրջ, փորձառու մասնագետների մեծամասնությունը կարծում է, թե ծնոտն արդեն գրավել է կենտրոնական փոխհարաբերության դիրքը: Սակայն դա շատ լուրջ սխալ է: Կենտրոնական փոխհարաբերությունը անհրաժեշտ է հաստատել ծանրաբեռնման փորձով: Յուրաքանչյուր հոդագլխիկի դիրքը և տեղակայումը պետք է ստուգել չափավոր ուժի գործադրման միջոցով: Այդ ուժը պետք է ուղված լինի վեր՝ ստորին ծնոտի դիստալ մասով, ինչպես նաև դեպի ներքև՝ բթամատների միջոցով, (դրանք տեղադրված էին համաճոնի վերևում տեղակայված ներհրվածության մեջ): Շատ կարևոր է, որ գործադրած ուժն աճի աստիճանաբար՝ սկսելով թեթև ճնշմամբ, հոդագլխիկներով դեպի վեր, միաժամանակ բթամատներով բերանի դանդաղ բացումով: Հոդային սկավառակի կտրուկ տեղաշարժը՝ պայմանավորված մեծ ուժի կիրառմամբ, կարող է վնասել հետսկավառակային հյուսվածքները և ցավի առաջացման պատճառ հանդիսանալ: Ցավի առաջացմանը կարող են նպաստել նաև ներպատիճային պաթոլոգիաների կամ հետտրավմատիկ այտուցի առկայությունը: Հենց այս պատճառներով է ծանրաբեռնման փորձի իրականացման ժամանակ արգելվում կոպիտ ուժի կիրառումը: Եթե պացիենտի մոտ ցավը բացակայում է, ներդրվող ուժը կարելի է մի փոքր մեծացնել՝ միջինից մինչև նշանակալի աստիճանի: Բթամատների միջոցով ճիշտ ուղղված ուժի կիրառման արդյունքում, առաջանում է պտտող մոմենտ, որը հոդերում ստեղծում է ծանրաբեռնվածություն վերին-առջային ուղղությամբ: Ձեռքերի ճիշտ տեղադրման դեպքում հնարավոր է տևական ժամանակ պահպանել այն ուժը, որն ուղղված է հոդային ելուններով՝ չխանգառելով հոդագլխիկների ազատ պտտմանը: Հոդային թմբիկին սկավառակ-հոդագլխիկ համակարգի հպումը ապահովելու համար, հարկավոր է համոզվել, որ մատների միջոցով գործադրված ուժի վեկտորը համընկնում է ծամիչ մկանների ձգման ուժի վերին-առաջային ուղղությանը: Ձեռքերի չափից ավելի առաջային դիրքը հանդիսանում է ամենախաճախ հանդիպող սխալը, որը թույլ չի տալիս բժշկին հասնել ճշգրիտ արդյունքի (Նկ.3), [5]:



Նկ.3 Ծանրաբեռնման փորձի կատարումը

Այս ամենին հաջորդում է պացիենտի հարցումը: Բժիշկը պետք է ուղղի հետևյալ հարցը.

- Ճնշման արդյունքում հոդերում զգու՞մ եք արդյոք ցավ կամ անհարմարություն:

Եթե ներպատիճային կառույցները գրտնըվում են նորմալ վիճակում և ճիշտ տեղակայված են տերմինալ դիրքում՝ ոսկրային հենարանի առկակությամբ և մկանայինի բացակայությամբ, նույնիսկ նշանակալի ճնշում գործադրելիս ՔՄԾՀ-ում ցավը և անհանգըստությունը բացակայելու են (հակառակ դեպքում անհրաժեշտ է կատարել տարբերկիչ ախտորոշում առկա պաթոլոգիան ճշգրտելու համար):

Կենտրոնական փոխհարաբերությունը հայտնաբերելուց հետո այն անհրաժեշտ է արձանագրել սիլիկոնի օգնությամբ, հետագայում մոդելները ճիշտ փոխհարաբերությամբ ֆիքսելու համար [10]:

Կենտրոնական փոխհարաբերության արձանագրման բիմանուալ մեթոդը միակը չէ: Այլ մեթոդների թվին է դասվում ֆրոնտալ ատամների համար նախատեսված կծողական հարթակների կիրառումը [3]: Հարթակները կարող են լինել ստանդարտ և անհատական: Վերջինների տարատեսակ է հանդիսանում Կոյսի վերածրագրավորիչը: Այն իրենից ներկայացնում է շարժական սարք, պատրաստված պլաստմասսայից, որը ծածկում է կարծր քիմքը և ստեղծում միայն մեկ հպման կետ ստորին ծնոտի կենտրոնական կտրիչների և առաջային հարթակի միջև:

Ստորև ներկայացվում են Կոյսի սարքի պատրաստման փուլերը:

Փուլ 1. Հարկավոր է վերին և ստորին ծնոտներից դրոշմեր ստանալ ալգինատային դրոշմանյութով:

Փուլ 2. Լաբորատորիայում դրանց միջոցով պատրաստել գիպսե մոդելներ և հարդարել ստացված մոդելների եզրերը:

Փուլ 3. Հաջորդ քայլը մոդելների տեղադրումն է հոդափոխանակիչի մեջ՝ առավելագույն միջթմբիկային հպման դիրքում (դիմային աղեղ և օկլյուզիայի արձանագրիչ հարկավոր չեն):

Փուլ 4. Մետաղյա լարից պատրաստվում է սարքի նախադռնային աղեղը, այնպես որ այն չհպվի ատամների օկլյուզիոն մակերեսներին (Նկ.4): Աղեղը ապահովում է սարքի ռետենցիան և կայունությունը բերանի խոռոչում:

Փուլ 5. Դրանից հետո ակրիլային պլաստմասսայից պատրաստվում է պայտաձև հիմք, ստորին կտրիչների համար հարթակի առկայությամբ: Հարթակի լայնքը պետք է լինի 3մմ և այն պետք է զուգահեռ լինի նախադռնային աղեղին: Հարթակի պատրաստման նպատակը ծնոտների միջև 1-1,5մմ տարածության ստեղծումն է:

Փուլ 6. Լաբորատոր փուլը ավարտվում է ստացված հենքի փայլեցումով:

Փուլ 7. Կլինիկայում առաջնահերթ է հարթակի լայնության ստուգումը (ոչ ավել քան 3մմ): Ավելի լայն լինելու դեպքում այն հարկավոր է նեղացնել:

Փուլ 8. Հաջորդիվ, տեղադրում ենք սարքը պացիենտի բերանի խոռոչում՝ ստուգելու նպատակով (Նկ.5): Տեղադրված սարքի կայունությունն ապահովում են նախադռնային աղեղը և քիմքի վրայի պլաստմասսե հենքը: Դրանից հետո պացիենտը հենվում է բազկաթոռին: Նրան առաջարկվում է կծել արտիկուլյացիոն թուղթ՝ շարժելով ծնոտը առաջ և հետ: Այն հատվածները որտեղ կա ավելցուկային պլաստմասս (հիմնականում քմային հատվածն է) հարկավոր է հարդարել՝ ավելցուկը հեռացնելու նպատակով: Հարթակի վրայի այն մասը, որը հպվում է ստորին ծնոտի կտրիչներին պետք է առավելագույն չափով նեղ լինի և հպվի կտրիչներից մեկի միջին գծին:

Փուլ 9. Այնուհետև պացիենտը փակում է բերանը և ելակետային հպումը վերաարձանագրվում է:

Սովորաբար պահանջվում է 2-4 շաբաթ արդյունքի կայունացման համար (այդ ըն-

թացքում սկզբնական մկանային հիշողությունը զրոյացվում է և ձևավորվում է նորը) [9]։



Նկ.4 Կոյսի սարքը մոդելի վրա



Նկ.5 Կոյսի սարքը բերանի խոռոչում

Ստանդարտ վերածրագրավորիչների թվին են դասվում «Pankey» (Նկ.8), «Lucia» (Նկ.7), սպլինտները և «Best bite» սարքը (Նկ.6); [16], [11]։ Դրանց բոլորի աշխատանքի հիմքում ընկած է մեկ սկզբունք. ֆիքսելով վերածրագրավորիչները վերին ծնոտի կտրիչների վրա ինքնակարծրացվող պլաստմասսայի միջոցով, ստորին ծնոտի կտրիչներին հնարավորություն է տրվում ազատ սահել առաջացած հարթակի վրայով, ինչի արդյունքում հոդագլխիկները զբաղեցնում են կենտրոնական փոխհարաբերության դիրքը։



Նկ.6 «Best bite» սարքը

Կենտրոնական փոխհարաբերության հայտնաբերման ամենակիրառելի մեթոդներից է բազմաթերթիկային չափիչի օգտագործմամբ եղանակը։ Այն հայտնաբերվել է տարիներ առաջ բժիշկ Հ.Լոնգի կողմից։ Այն իրենից ներկայացնում է ճկուն թերթիկների մի քանի շերտ, որոնք ունեն որոշակի հաստություն։ Մեթոդի էությունը կայանում է ծամիչ ատամների միջև հպումների առաջացման արգելակմամբ, ինչը հնարավոր է դառնում ֆրոնտալ ատամների շրջանում վերոնշյալ թերթիկների տեղադրմամբ։ Նյութը, որից պատրաստված են թերթիկները թույլատրում է ծնոտի հորիզոնական տեղաշարժ մինչև հոդագլխիկների տերմինալ դիրքի գրավումը։ Այս չափիչը կարելի է կիրառել նաև որպես վերածրագրավորիչ կողմնային թևակերպային մկանի ստորին խրձի թուլացման համար։ Կենտրոնական փոխհարաբերությունը հայտնաբերելուց և ծանրաբեռնման թեստն անց կացնելուց հետո, մեկ առ մեկ հեռացնում են թերթիկները, մինչև անտագոնիստների միջև առաջին կոնտակտի առաջացումը [6]։



Նկ.7 «Lucia» սպլինտը

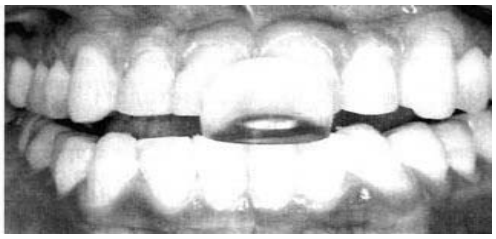

Նկ.8 «Pankey» սպլինտը

Նկարագրվածից պարզ է դառնում, որ վերոնշյալ հարմարանքների կլինիկական արժեքը կայանում է մկանային համակարգի վերածրագրվորման մեջ։ Դրա հիմքում ընկած է ծամողական ատամների իրարից հեռացման արդյունքում օկլյուզիոն շեղումների անհետացումը, ինչն էլ նպաստում է նրան, որ այդ շեղումները այլևս չեն ազդում հոդագլխիկը տեղաշարժող մկանների վրա։

Կտրիչային կծողական թերթիկների օգտագործմամբ կենտրոնական փոխհարաբերության հայտնաբերումը և արձանագրումը

հանդիսանում է միակ կիրառելի մեթոդը շատ մասնագետների համար: Դա թույլատրելի է, սակայն այս մեթոդի կլինիկական արժեքը զգալիորոն զիջում է բիմանուալ մեթոդի կիրառման արդյունքում ստացված արժեքներին, քանի որ՝

- Օկլյուզիայի հավասարակշռման ընթացքում անհնար է գրանցել օկլյուզիոն շեղումները, եթե թերթիկներն արդեն տեղադրված են բերանի խոռոչում: Դրան հակառակ, բիմանուալ մեթոդի կիրառման դեպքում, բերանի փակման ամբողջ ընթացքում (ընդհուպ մինչև առաջին ատամնահպումը), հնարավոր է պահպանել հոդագլխիկների ճիշտ դիրքը [15]:
- Ծամողական ծանրաբեռնման փորձը հանդիսանում է միակ հավաստի մեթոդը կենտրոնական փոխհարաբերության դիրքը հաստատելու համար, անգամ կծողական թերթիկների առկայության պարագայում:
- Ծամողական ծանրաբեռնման փորձի անց կացման ժամանակ, կիրառվող ճնշումը պետք է ավելացնել աստիճանաբար՝ սկսելով աննշան ուժից, որը կօգնի հայտնաբերել ներհոդային պաթոլոգիան (եթե առկա է): Եվ այն կարելի է մեծացնել միայն կծողական թերթիկները բերանի խոռոչում տեղադրելուց հետո:
- Ի համալրում վերը նշվածին, հարկ է նշել, որ բիմանուալ մեթոդի կիրառումը, համատեղված ծամողական ծանրաբեռնման փորձի հետ, թույլ է տալիս հասնել հաստատուն, լիարժեք և ճշգրիտ արդյունքների առանց հավելյալ սարքավորումների և միջանկյալ փուլերի կիրառման, ցանկացած պացիենտի հետ աշխատելու ընթացքում: Բիմանուալ մեթոդի հիմնական թերությունը կայանում է նրանում, որ շատ հաճախ, հատկապես անփորձ բժիշկները կենտրոնական փոխհարաբերության դիրքը արձանագրելու ժամանակ ուժ գործադրել հետևանքով ստանում են սխալ արդյունք: Մյուս թերությունն այն է, որ ոչ բոլոր բժիշկների մոտ են երկու ձեռքերը համաչափ զարգացած, ինչի հետևանքով ուժեղ ձեռքը կարող է շեղել կանխատեսվող արդյունքը:

Կետրոնական փոխհարաբերության արձանագրման մեթոդներից մեկի հիմքում էլ ընկած է նյարդամկանային կոնցեպի կիրառումը, որի դեպքում հաշվի են առնվում ատամնածնոտային համակարգի ընդհանուր ֆիզիոլոգիան և օրգանիզմի ընդհանուր վիճակը: Ըստ այս կոնցեպտի, կենտրոնական փոխհարաբերության դիրքի որոշումը կլիներ անհնար առանց գլխի, պարանոցի և մեջքի մկանների վիճակի գնահատման: Դիմային, եռորյակ և հավելյալ նյարդերի խթանումը էլեկտրական իմպուլսների միջոցով նպաստում է դրանց կողմից նյարդավորվող մկանների ինքնաճին կրճատմանը, թուլացմանը և մկանային հավասարակշռության վերականգնմանը: Դրա արդյունքում վերականգնված մկանները տեղափոխում են ստորին ծնոտը կենտրոնական փոխհարաբերության դիրք [13]:

Սույն հոդվածում նկարագրվեցին մի քանի մեթոդներ ԿՓ հայտնաբերման և արձանագրման համար, և դրանցից որևէ մեկի կամ մի քանիսի համադրումը և կիրառումը հնարավորություն կընձեռի բժիշկին ճշգրտորեն լուծում տալ իր առջև դրված խնդրին և անց կացնել ճիշտ և էթիոտրոպ բուժում:

Գրականություն

1. *Celenza F.V., Nasedkin J.N.* Occlusion: The state of art. Chicago: Quintessence, 1978
2. *Centric Relation*: Glossary of Prosthodontic Terms Committee of the Academy of Prosthodontics, Ninth Edition, 2017
3. *Gilboe D.* Centric relation as the treatment position. J. Prosthet. Dent. 1983, P. 685-695.
4. *Jeffrey P. Okeson* Management of Temporomandibular Disorders and Occlusion, 7th Edition, P. 93-110.
5. *Kibana Y, Ishijima T, Hirai T.* Occusal support and head posture. National library of medicine, 2019
6. *Long J.H. Jr.* Locating centric relation with a leaf guage., 1973, P. 608-615.
7. *Lucia V.O.* A technique for recording centric relation., J. Prosthet. Dent. 1964, P. 492-494
8. *Lundeen H., Gibbs C.* Advances in occlusion, Boston: John Wright, 1982, P. 50-62.
9. *Maciej Zarow* Finding the Centric Relation-The Kois Deprogrammer, Style Italiano, 2018
10. *Peter E. Dawson Functional* Occlusion From TMJ to Smile Design, 3rd Edition, P. 60-104.
11. *Roblee R.* A comparison of recording methods for centric relation. Thesis at Baylor Univercity, 1989
12. *Roman P.* Occlusion Confusion, Edelweiss Publications, 2019
13. *Schaerer P., Stallard R.E., Zander H.A.* Occlusal interferences and mastication: An electomyographic study, J. Prosthet, P. 438-449.
14. *Scott Cairns*: Centric Relation, PDS University™ – Institute of Dentistry, 2018
15. *Slavicek R. O.* On clinical and instrumental functional analyses for diagnosis and treatment planning.

Part 1 J Clin Orthod,1988, P. 358-370.
16. Woelfel J.B. A new device for accuretly recording centric relation, J. Prosthet, 1986, P. 716- 727.

Methods of recording centric relation of jaws

Karapetyan L. G., Hovhannisyan S. R.

The main concepts of using the knowledge of occlusion in clinical practice include the ability to identify common problems and disorders of the occlusal relations, as well as the changes associated with them in the temporomandibular joint (TMJ), which further helps to use the data obtained during the treatment of patients. One of the most important factors determining occlusion is the central relation. There are several definitions of the position of the central relation, which were proposed by different specialists. This article will describe the basic concepts (Dawson, Slavichek, Okeson, Preston, etc.) and methods, which were proposed for determining and registering the central relation (bimanual method, Cois method, bite plates using method, etc.).

Keywords: Central relation, occlusion, condyle, mandibular fossa, disc, terminal position, temproromandibular joint, recording, overload test, biting platform

Методы определения центрального соотношения челюстей

Карапетян Л. Г., Оганисян С. Р.

Основные концепции применения знаний в окклюзии в клинической практике включают способность идентифицировать общие проблемы и нарушения окклюзионных соотношений, а также ассоциированные с ними изменения в области височно-нижнечелюстного сустава (ВНСЧ), что в дальнейшем помогает использовать полученные данные в ходе лечения пациентов. Одним из наиважнейших факторов определяющем окклюзию является центральное соотношение. Существует несколько определений положения центрального соотношения, которые были предложены разными специалистами. В данной статье будут описаны основные концепции (Доусона, Славичека, Окесона, Престона и др.) и предложены медоты определения и регистрации центрального соотношения (бимануальный, метод Койса, с помощью накусочных пластинок и тп.).

Ключевые слова: Центральое соотношение, окклюзия, мыщелок, суставная ямка, диск, терминалаьное положение, Височно-нижнечелюстной сустав, нагрузочный тест, надкусочные платформы, депрограмматор.

Сдана/Հանձնվել է՝ 20.07.2020
Рецензирована/Գրախոսվել է՝ 22.07.2020
Принята/Ընդունվել է՝ 25.07.2020

Քրոնիկ սրտային անբավարարությամբ պարօդոնտոլոգիական հիվանդների արյան շիճուկի և թքի սուպերօքսիդդիսմուտազի և IL-1β-ի համեմատական քանակական բնութագիրը

[1]Համբարձումյան Ս.Գ., [2]Անդրիասյան Լ.Հ., [3]Մանուկյան Մ.Ջ., [1]Տատինցյան Վ.Գ.,
[4]Մուրադյան Լ.Կ., [5]Եսայան Զ.Վ.
[1]Երևանի Մ.Հերացու անվան պետական բժշկական համալսարանի թերապևտիկ ստոմատոլոգիայի ամբիոն,
[2]Հայկական բժշկական ինստիտուտի ստոմատոլոգիայի ամբիոն,
[1]3«Աստղիկ» բժշկական կենտրոնի լաբորատորիա,
[4]ՀՀ ԱՆ Ս. Ավդալբեկյանի անվան Առողջապահության ազգային ինստիտուտի
Ընտանեկան ստոմատոլոգիայի գիտագործնական կենտրոն,
[5]Կուրսկի պետական բժշկական համալսարանի թերապևտիկ ստոմատոլոգիայի ամբիոն

Վճռորոշ բառեր *՝ պարօդոնտի հիվանդություններ, քրոնիկ սրտային անբավարարություն, թուք, արյան շիճուկ, սուպերօքսիդդիսմուտազ, IL-1β*

Որոշ հեղինակներ ենթադրում են, որ քրոնիկ սրտային անբավարարության ժամանակ հեմոդինամիկ փոփոխությունների, կարդիոմիոցիտների ու միոկարդի կառուցվածքային խեղումների հիմքում ընկած են նաև բորբոքամետ ցիտոկինների, այդ թվում՝ IL-1β-ի, բացասական ազդեցությունը (Беленков А.Ю., и соавт. 2000; Torre-Amione G., et. al. 2007): Պարզված է, որ քրոնիկ սրտային անբավարարության ժամանակ այս ցիտոկինի մակարդակը արյան մեջ հավաստիորեն աճում է հիվանդության ընթացքի կլինիկական վատթարացման հետ մեկտեղ (Березикова Е.Н., и соавт. 2012): Գտնում են նաև, որ IL-1 β-ն ակտիվ մասնակցություն ունի աթերոսկլերոտիկ ախտահարումների ձևավորման, անոթային բորբոքման, միոկարդի ֆիբրոզի ու քրոնիկ սրտային անբավարարության ընթացքի վատթարացման մեջ (Blyszczuk P. et al., 2009; Bujak M. et al. 2009; Осипова О.А., и соавт. 2013):

Քրոնիկ սրտային անբավարարությամբ հիվանդների մոտ օքսիդացիոն սթրեսի, օքսիդանտային ու հակաօքսիդանտային գործոնների, այդ թվում՝ սուպերօքսիդդիսմուտազի, մասնակցության ու ակտիվության ուսումնասիրությունների արդյունքների մասին են հաղորդում նաև մի շարք այլ հեղինակները (Рубаненко О. А., и соавт. 2017): Մասնավորապես, Е. А. Полунина-ն պարզել է (2019), որ քրոնիկ սրտային անբավարարությամբ հիվանդների մոտ հավաստիորեն աճում է օքսիդացիոն սթրեսի մարկերների և նվազում է ՍՕԴ-ի մակարդակները, որոնք ուղղակիորեն կորելացվել են հիվանդության ծանրության հետ: Ընդ որում, որոշ հեղինակներ նույնիսկ առաջարկում են օքսիդացիոն սթրեսի ցուցանիշները դիտարկել որպես նշված հիմնական հիվանդության ծանրության օբյեկտիվ չափանիշներ (Павлова А.Е. 2016):

Ինչ վերաբերվում է ՍՕԴ-ի և IL-1β-ի միջև ֆունկցիոնալ կապերին, ապա նշենք, որ որոշ հեղինակների ուսումնասիրություններով պարզված է, որ մակրոֆագերում, ֆիբրոբլաստերում ու այլ բջիջներում MnSOD պրոմոտեր գենի մՌՆԹ-ի էքսպրեսիայի ինդուկտորների շարքում (այլ ցիտոկինների հետ մեկտեղ) պետք է դասել նաև IL-1β-ն (Абатуров А.Е., т соавт. 2016): IL-1β-ն՝ հանդիսանալով բորբոքամետ IL-1 ցիտոկինների ընտանիքի անդամ, իրականացնում է ինչպես տեղային հյուսվածքային, այնպես էլ համակարգային ազդեցություն, այդ թվում ունակ է փոխազդելու նեյտրոֆիլների ցիտոպլազմատիկ ընկալիչների հետ, խթանելու սուպերօքսիդ անիոն-ռադիկալների առաջացմանը (Семенкова Г. Н., и соавт. 1999): Այս ռադիկալների ինակտիվացման նախնական փուլի հիմնական հակաօքսիդանտային բաղկացուցիչը հանդիսանում է հենց ՍՕԴ-ը (Чупахин О.Н. 2001): Քննարկվող երկու գործոնների միջև անուղղակի կապի առկայու-

թյանը կարելի վերագրել նաև այն հանգամանքը, որ օքսիդացիոն սթրեսն ուղեկցող ազատ ռադիկալները, որոնց դեմ պաշտպանության առաջին օղակում է գտնվում ՍՕԴ-ը, հանդիսանում են ցիտոկինների ակտիվացման միջնորդներ (Камышникова Л.А., Ефремова О.А. 2017):

Հետազոտության նպատակն է եղել ուսումնասիրել քրոնիկ սրտային անբավարարությամբ պարօդոնտոլոգիական հիվանդների արյան շիճուկի և թքի սուպերօքսիդդիսմուտազի և IL-1β-ի համեմատական քանակական բնութագիրը:

Հետազոտության նյութն ու մեթոդները

Հետաոտությունն իրականացվել է 38-81 տարեկան քրոնիկ սրտային անբավարարությամբ 40 հիվանդների մոտ: Հետազոտությունն իրականացվել է «Աստղիկ» բժշկական կենտրոնի համապատասխան բաժանմունքում: Հետազոտվողների կողմից ստացվել են մասնակցության գրավոր համաձայնություններ: Ընդ որում, հետազոտությունն իրականացվել է հիվանդների ստացիոնար ընդունվելու ու հիմնական հիվանդությունն ախտորոշելու պահին: Հիվանդների ընտրությունը կատարվել է պատահական ընտրության վրա (simple random sampling), իսկ հետազոտությունը կրել է միանվագ (cross-sectional study) ու պիլոտային (pilot study) բնույթ:

Հիվանդների մոտ գնահատվել են ատամների կարիեսի ու դրա բարդությունների առկայությունը, պարօդոնտի հյուսվածքները և բերանի խոռոչում քրոնիկական վարակի օջախի առկայությունը բնութագրող ցուցանիշները, ինչպես նաև էնդոգեն ինտոքսիկացիան բնութագրող ինդեքսային մեծությունները:

Կարիեսի ուսումնասիրման համար որոշվել են հիվանդության տարածվածության ու ինտենսիվության ցուցանիշները՝ ԿԱՀ (կարիեսով ախտահարված, ատամնալեցված ու հեռացված ատամներ), ԿԻՄ (կարիեսի ինտենսիվության մակարդակը), բարդությունների (պուլպիտ և պերիոդոնտիտ) առկայությունը:

Պարօդոնտի կլինիկական կարգավիճակի գնահատման համար կիրառվել է այդ նպատակին ծառայող ցուցանիշների ստանդարտ լրակազմը, որոնք են լնդային արյունահոսության (ըստ Կյոչկեյի), ատամների շարժունության, ախտաբանական գրպանների խորության (ըստ Կյոչկեյի), լնդերի բորբոքման (PMA ինդեքսն ըստ Պարմայի, GI ինդեքսն ըստ Լոե-Սիլնեսի), բերանի խոռոչի հիգիենայի (OHI-S ինդեքսն ըստ Գրին-Վերմիլյոնի) գնահատման ցուցանիշները: Ընդ որում, ըստ հնարավորինս ցուցանիշները որոշվել են ստորին դիմային 6 ատամների շրջանում:

Բերանի խոռոչի քրոնիկական վարակի օջախը գնահատելու համար կիրառվել է ՍԿԻՅ ինդեքսն ըստ Ն. Յուդինայի և Պ. Լեուսի (ստոմատոլոգիական կարգավիճակի ինտեգրալային ցուցանիշ - ՍԿԻՅ) [Юдина Н.А., Леус П.А. 2010]: Քանի որ այս ինդեքսային գնահատումը ենթադրում է հարգագաթային պերիոդոնտի վիճակի առանձնահատուկ դիտարկում, ապա ԿԱՀ ինդեքսի որոշման ընթացքում մենք կիրառել ենք մի փոքր (սակայն՝ հետազոտության մեթոդաբանությունից ելնելով, բավական էական) առանձնահատկություն, որն է «ատամնալեցված» ու «կարիեսով» ախտահարված ատամներից առանձնացվել ու հաշվարկվել է քրոնիկական պերիոդոնտիտը, որը, միևնույն ժամանակ ներառվել է ԿԱՀ հանրագումարային ինդեքսում:

ՍՕԴ-ի և IL-1β-ի մակարդակների որոշման համար առավոտյան և հիվանդների անոթի վիակում ու նստած դիրքում վերցվել է երակային արյունը, որն անմիջապես ցենտրիֆուգվել է 10 րոպեյի ընթացքում և 3000 պտ/ր պայմաններում, ինչի արդյունքում անջատվել է շիճուկը: Թքի ստացման համար հիվանդներին առաջարկվել է 3-5 ր ընթացքում կուտակել թուքը բերանի խոռոչում, որից հետո միկրոկաթոցիկի օգնությամբ վերցվել է 2 մլ թուք և այն տեղափոխվել է Էպպենդորֆի փորձանոթի մեջ: Ստացված կենսահեղուկները պահվել են -70^{0}C ջերմաստիճանային պայմաններում: Արյան շիճուկում և թքում ՍՕԴ-ի և IL-1β-ի մակարդակները որոշվել են իմունոֆերմենտային եղանակով՝ օգտագործելով Cusabio Biotech Co. LTD (ԱՄՆ) ընկերության ռեագենտների հավաքակազմերը՝ այդ արտադրողի կողմից նկարագրված մեթոդով:

Հետազոտությունն իրականացվել է ՀՀ ԿԳՆ գիտության պետական կոմիտեի տրամադրած ֆինանսավորմամբ՝ 18T-1F076 ծածկագրով գիտական թեմայի շրջանակներում: Համաձայն 2008 թ. Հելիսինկյան հռչակագրի բոլոր հիվանդների կողմից ստացվել են հե-

Աղյուսակ 1. Պարօդոնտի կլինիկական ցուցանիշները և թքում ու արյան շիճուկում ՍՕԴ-ի և IL-1β-ի մակարդակները քրոնիկ սրտային անբավարարությամբ հիվանդների մոտ

Ցուցանիշը	M	m	Cv	t	p
Տարիքը	57,30	±1,51	<20	37,6	<0,0005
Բացակայող ատամների քանակը	12,00	1,33	>30	8,89	<0,0005
Պերիոդոնտիտներ	0,42	±0,16	>30	1,36	<0,1
OHI-S	2,14	±0,14	>30	14,93	<0,0005
GI	2,41	±0,11	=30	20,58	<0,0005
PMA	2,45	±0,13	>30	19,01	<0,0005
Լնդային արյունահոսությունը	0,55	±0,12	>30	4,64	<0,0005
Ատամների շարժունությունը	0,85	±0,13	>30	6,39	<0,0005
Ախտաբանական գրպանների խորությունը	3,85	±0,29	>30	12,89	<0,0005
ՍԿԻՑ	20,75	±0,96	<30	21,15	<0,0005
ԿԱՀ	12,50	±1,33	>30	9,27	<0,0005
ԿԻՄ	0,22	±0,02	>30	8,62	<0,0005
ՍՕԴ /արյուն/	133,97	±22,13	>30	0,29	>0,1
ՍՕԴ /թուք/	24,89	±9,92	>30	1,43	>0,1
IL-1β /արյուն/	189,7	±38,63	>30	0,44	>0,1
IL-1β /թուք/	1465,09	±140,54	>30	1,83	>0,05

M – ցուցանիշի միջին մեծությունը, m – միջին մեծության միջին սխալը, Cv – վարիացիայի գործակիցը, t-Ստյուդենտի գործակիցը (վստահելիությունը՝ 95%)

Աղյուսակ 2. Կորելացիայի գործակիցը արյան շիճուկի (Ա) և թքի (Թ) IL-1β-ի ու ՍՕԴ-ի մակարդակների և պարօդոնտալ ինդեքսների միջև

	IL-1β - Թ	IL-1β - Ա	ՍՕԴ - Թ	ՍՕԴ - Ա
OHI-S	,113	,262	,052	,074
GI	,217	,174	,066	,046
PMA	,208	,144	,066	-,011
ԱԻ	,338	-,302	,339	,144
ՇԻ	,041	,230	,060	,066
ԱԳԽԻ	,129	,245	,104	-,019
ՍԿԻՑ	,062	,210	,050	,017

Աղյուսակ 3. Կորելացիայի գործակիցը արյան շիճուկի (Ա) և լնդային հեղուկի (ԼՀ) IL-1β-ի ու ՍՕԴ-ի մակարդակների միջև

	IL-1β - Ա	IL-1β - Թ	ՍՕԴ - Ա	ՍՕԴ - Թ
IL-1 β - Ա	-	-,136	-,111	-,101
IL-1 β - Թ	-,136	-	,369	,439
ՍՕԴ - Ա	-,111	,369	-	,217
ՍՕԴ - Թ	-,101	,439	,217	-

տազոտությանը մասնակցելու գրավոր տեղեկացված համաձայնություններ:

Կլինիկական և հետազոտությունների արդյունքները վիճակագրորեն մշակվել ու վերլուծվել են Ստյուդենտի եղանակով (t-թեստ)՝ վարիացիոն շարքերի կազմումով, միջին թվաբանականների (M), միջին թվաբանականների միջին սխալների (m), միջին քառակուսու միջին թվաբանական շեղումների (δ), ցուցանիշների տարբերության հավաստիության գործակցի (t) հաշվարկով, ինչպես նաև կորելացիոն վերլուծությամբ: Վիճակագրական վերլուծությունը կատարվել է SPSS Statistics 17 ծրագրի օգնությամբ:

Հետազոտության արդյունքներն ու քննարկումը

Կլինիկա-լաբորատոր հետազոտությունները արդյունքները ներկայացված են թիվ 1 աղյուսակում:

Բոլոր հիվանդների մոտ ախտորոշվել են միջին ծանրության (28 հիվանդ – 70 %) և ծանր ընթացքի պարօդոնտիտներ (12 հիվանդ – 30 %), ինչը հիմնված է եղել պարօդոնտի հյուսվածքների կլինիկական ինդեքսային ցուցանիշների տվյալների վրա:

ԿԻՄ ցուցանիշի միջին արժեքը հետազոտվածների մոտ կազմել է 0,22, ինչը՝ ըստ Պ.Ա. Լեուսի սանդղակի [2009], համապատասխանում է հասուն տարիքի անձանց համար կարիեսի ինտենսիվության միջին մակարդակին (0,15 – 0,30):

Խիստ հատկանշնական է, որ բերանային քրոնիկ սեպսիսի ռկայությունն ու դրա աստիճանը բնորոշող ՍԿԻՑ ինդեքսը գտնվել է կանխատեսվող ռիսկի միջին աստիճանի վերին սահմանից բարձր մակարդակում (ռիսկայնության բարձր աստիճան՝ 21-30):

Հետազոտված կենսահեղուկներում (թուք, արյան շիճուկ) ՍՕԴ-ի և IL-1β-ի որոշման տվյալների առումով առաջին հերթին նկատենք, որ ստացված տվյալները լիովին համապատասխանում են օքսիդացիոն/հակաօքսիդացիոն և բորբոքման առկայություն/բացակայություն հարաբերակցության տրամաբանությանը: Այսպես, արյան շիճուկի ՍՕԴ-ի մակարդակը ավելի քան 5 անգամ գերազանցել է թքում այս մարկերի մակարդակին, իսկ IL-1β-ի պարագայում դիտվել է բևեռայնորեն հակառակ պատկերը՝ թքում այս կենսամարկերի գերակշռում մոտ 8 անգամ:

Բավական ուշագրավ պատկեր է դիտվում նաև կենսամարկերների ու պարօդոնտի կլինիկական ցուցանիշների միջև կորելացիոն վերլուծության արդյունքում (աղյուսակներ 2 և 3): Այս տեսանկյունից, առաջին հերթին ուշադրություն դարձնենք կորելացիոն գործակցի միջին մեծությունների վրա, որոնք հայտնաբերվել բացառապես լնդային արյունահոսության ցուցանիշի և IL-1β-ի (թուք և արյուն) ու ՍՕԴ-ի (միայն թուք) ցուցանիշների միջև: Նկատենք նաև, որ ինչ-որ առումով հետաքրքիր ու հակասական են IL-1β-ի ու ՍՕԴ-ի միջև կորելացիոն վերլուծության արդյունքները: Մասնավորապես, հաշվի առնելով այս կենսամարկերների միջև գոյություն ունեցող, արդեն նշված, «իրարամերժությունը», սպասելի պետք է լիներ դրանց միջև առնվազն միջին մեծության հակադարձ կորելացիաների առկայությունը: Սակայն ստացված տվյալները ցույց են տալիս միջին մեծության դրական կորելացիաներ, մասնավորապես թքում ՍՕԴ-ի և IL-1β-ի միջև (,439), իսկ արյան պարագայում նշված կորելացիան ունեցել է սպասվող արժեք: Համոզված ենք, որ այս և նմանատիպ հետազոտությունները կարիք ունեն լրացուցիչ ուսումնասիրությունների, որոնք էապես կարող կլինեն բարձրացնելու թքի հետազոտման ախտարաշիչ նշանակությունը օրգանիզմի տարբեր հիվանդությունների ժամանակ:

Գրականություն

1. Абатуров А.Е., Волосовец А.П., Борисова Т.П. Антиоксидантная система респираторного тракта. Внутриклеточная антиоксидантная защита в респираторном тракте (часть 1), Здоровье ребенка, 2016, 5 (73), 162-169,
2. Беленков А.Ю., Агеев Ф.Т., Мареев В.Ю. Нейрогормоны и цитокины при сердечной недостаточности: новая теория старого заболевания? Сердечная недостаточность, 2000, 4, 135-138,
3. Березикова Е.Н., Пустоветова М.Г., Шилов С.Н., Ефремов А.В., Сафронов И.Д., Самсонова Е.Н., Тепляков А.Т. , Торим Ю.Ю. Цитокиновый профиль при хронической сердечной недостаточности, Патология кровообращения и кардиохирургия, 2012, Том 16, № 3 , 57-60,
4. Камышникова Л.А., Ефремова О.А. Влияние сопутствующих заболеваний на ремоделирование и дисфункцию сердца при хронической сердечной недостаточности с сохранной фракцией выброса, Клиническая медицина, 2017, 95(12), 1070–1076,
5. Леус П.А. Клиническая индексная оценка стоматологического статуса, Минск, 2009, - 60 с.,
6. Осипова О.А., Суязова С.Б., Власенко М.А., Годлевская О.М. Роль провоспалительных цитокинов в развитии хронической сердечной недостаточности, Российский медико-биологический вестник имени академика И.П. Павлова, 2013, 2, 130-135,
7. Павлова А.Е. Влияние антиоксидантной терапии на состояние свободнорадикального окисления липидов при хронической сердечной недостаточности тяжелой степени, Экспериментальна і клінічна медицина, 2016, 2, (71), 143-146,
8. Полунина Е. А. Сывороточный уровень продуктов глубокого окисления белков и активность супероксиддисмутазы как маркеров оксидативного стресса у пациентов с хронической сердечной недостаточностью, Кубанский научный медицинский вестник, 2019, 26,1, 122–130,

9. Рубаненко О. А., Фатенков О. В., Хохлунов С. М., Лимарева Л. В. Роль супероксидисмутазы в развити послеоперационной фибриляци предсердий у пациентов с ишемической болезнью сердца, Российский кардиологический журнал № 3 (143) | 2017, 20,

10. Семенкова Г. Н., Коваленко Е. И., Мурзенок П. П., Черенкевич С. Н. Образование активных форм кислорода и агрегация нейтрофилов крови человека при действии рекомбинантного интерлейкина-1β, Биополимеры и клетка. 1999. Т. 15. № 6, 493-495

11. Чупахин О.Н. Одноэлектронный перенос в органической химии // Соросовский образовательный журнал, 2001, Т. 7, 10, 33-37,

12. Юдина Н.А., Леус П.А Новый интегральный показатель стоматологического статуса и его использование в научных исследованиях, // Институт стоматологии, 2010, № 1, С. 86-87,

13. Blyszczuk P. et al., Myeloid differentiation factor-88/interleukin-1 signaling controls cardiac fibrosis and heart failure progression in in-flammatory dilated cardiomyopathy, Circ. Res., 2009, 105, 9, 912-920,

14. Bujak M. et al. The role of IL-1 in the pathogenesis of heart disease, Arch. Immunol. Ther. Exp., 2009, 57, 3, 165-176,

15. Torre-Amione G., Bourge R., Colucci W., Greenberg B., Pratt C., Rouleau J-L., Sestier F., Moyé L., Geddes J., Nemet A., Young J. A study to assess the effects of a broad-spectrum immune modulatory therapy on mortality and morbidity in patients with chronic heart failure: The ACCLAIM trial rationale and design, Can J Cardiol. 2007 Apr; 23(5): 369–376.

Сравнительная количественная характеристика супероксиддисмутазы и IL-1β в слюне и сыворотке крови у пародонтологических больных с хронической сердечной недостаточностью

Амбарцумян С.Г., Андриасян Л.Г., Манукян М.Дж., Татинцян В.Г., Мурадян Л.К., Есаян З.В.

У 40 больных с хронической сердечной недостаточностью и патологией пародонта исследованы уровни супероксиддисмутазы и IL-1β в слюне и сыворотке крови. Уровень IL-1β в слюне примерно в 8 раз превышал уровень этого провоспалительного цитокина в крови, а уровень супероксиддисмутазы в 5 раз был выше в сыворотке крови. Статистический анализ полученных данных выявил довольно противоречивую картину. Полагаем, что для получения более ясной картины подобные исследования нужно продолжать.

Ключевые слова: болезни пародонта, хроническая сердечная недостаточность, слюна, сыворотка крови, супероксиддисмутаза, IL-1β

Comparative quantitative characteristics of superoxide dismutase and IL-1β in saliva and blood serum in periodontal patients with chronic heart failure

Hambartsumyan S.G., Andriasyan L.H., Manukyan M.J., Tatintsyan V.G., Muradyan L.K., Yesayan Z.V.

In 40 patients with chronic heart failure and periodontal pathology, the levels of superoxide dismutase and IL-1β in saliva and blood serum were studied. The level of IL-1β in saliva was about 8 times higher than the level of this pro-inflammatory cytokine in the blood, and the level of superoxide dismutase was 5 times higher in the blood serum. A statistical analysis of the data obtained revealed a rather contradictory picture. We believe that such studies should be continued to get a clearer picture.

Keywords: periodontal disease, chronic heart failure, saliva, blood serum, superoxide dismutase, IL-1β

Сдана/Հանձնվել է՝ 22.08.2020
Рецензирована/Գրախոսվել է՝ 25.08.2020
Принята/Ընդունվել է՝ 28.08.2020

Содержание

Համբարձումյան Ս.Գ., Անդրիասյան Լ.Հ., Մանուկյան Մ.Ջ.,
Տատինցյան Վ.Գ., Մուրադյան Լ.Կ.
Պարօդոնտի կլինիկական կարգավիճակն ու ինտեգրալային
լեյկոցիտային ինդեքսները քրոնիկ սրտային անբավարարությամբ
հիվանդների մոտ……..……..4

Պողոսյան Յու.Մ., Հակոբյան Կ.Ա., Մարգարյան Ա.Ռ.
Ատամի հեռացումից հետո ատամնաբնի ատրոֆիայի
կանխարգելման ժամանակակից եղանակները
(գրականության ակնարկ)……10

Ղուկասյան Լ.Ռ.
Շաքարային դիաբետ և պարօդոնտիտ……..17

Մեսրոպյան Մ.Վ., Անդրիասյան Լ.Հ., Մուրադյան Լ.Կ.
Լնդային ակոսի և ատամնալնդային միացության
հետազոտման եղանակները……...21

Կարապետյան Լ. Գ., Հովհաննիսյան Ս. Ռ.
Ծնոտների կենդրոնական փոխհարաբերության
որոշման մեթոդները……27

Համբարձումյան Ս.Գ., Անդրիասյան Լ.Հ., Մանուկյան Մ.Ջ., Տատինցյան Վ.Գ.,
Մուրադյան Լ.Կ., Եսայան Զ.Վ.
Քրոնիկ սրտային անբավարարությամբ պարօդոնտոլոգիական հիվանդների
արյան շիճուկի և թքի սուպերօքսիդդիսմուտազի և IL-1β-ի
համեմատական քանակական բնութագիրը……35

В Е С Т Н И К СТОМАТОЛОГИИ И ЧЕЛЮСТНО-ЛИЦЕВОЙ ХИРУРГИИ

Научно-практический журнал (том 17, вып. 3)
Учредитель: Общество с ограниченной ответственностью "DPH Dental"
Адрес: РА, г. Ереван, ул. Люксембурга, 1-ый переулок, дом 5, кв. 29
Номер свидетельства гос. регистрации : 01Ц-043330, от 23 октября 1998 г.
Ответственный за выпуск: Дадурян П.А.

Подписано в печать 24.09.2020
Отпечатано 29.09.2020
Формат 60 x 84 $^{1/8}$
Бумага офсетная, гарнитура Таймс
Объема 2,56 усл.печ.л. Тираж 200 экз.

Типография «Time to print»